



WorldHorseWelfare
the new name for the ILPH

Studii de caz

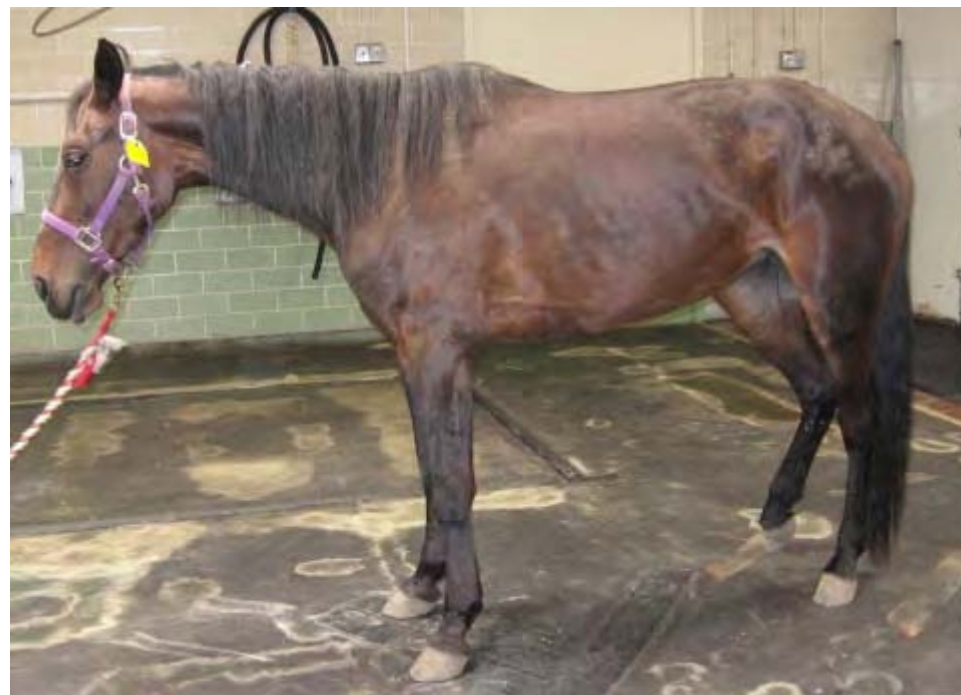



WorldHorseWelfare
the new name for the ILPH

Cazul 1

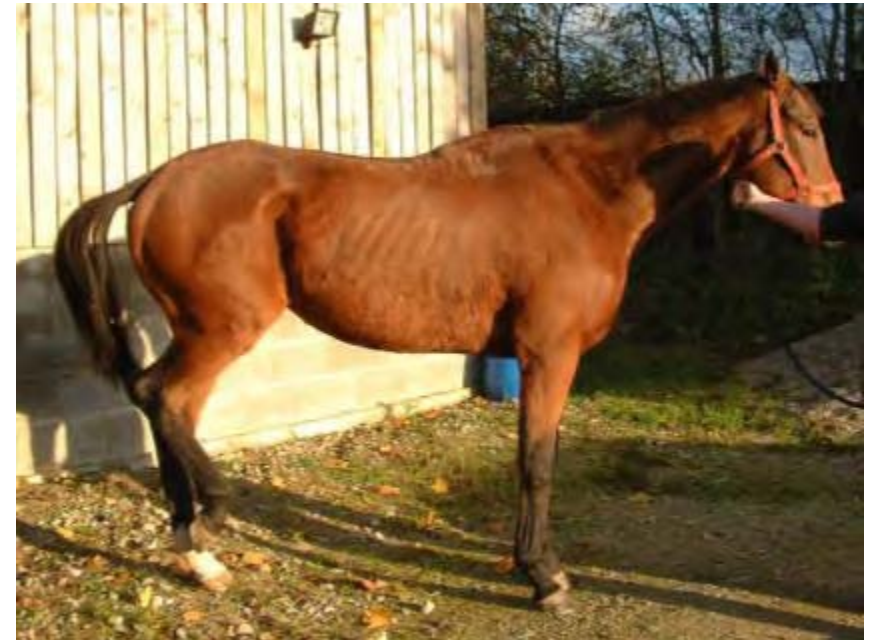- Ponei de 25 ani
- Salvat de la abator
- Stare de întreținere proastă
- Scapă mâncarea din gură deși pare că vrea să mănânce





Diagnostic diferențial?

- Altă boală sistemică
- Diasteme
- Fracturi dentare
- Malocluzii
- Planul?



Examinarea orală



Examinarea orală

- De ce acest dinte este exagerat de crescut?

“Gură de papagal”
(brevignatism)

Dintele opus lipsește

Nu a erupt

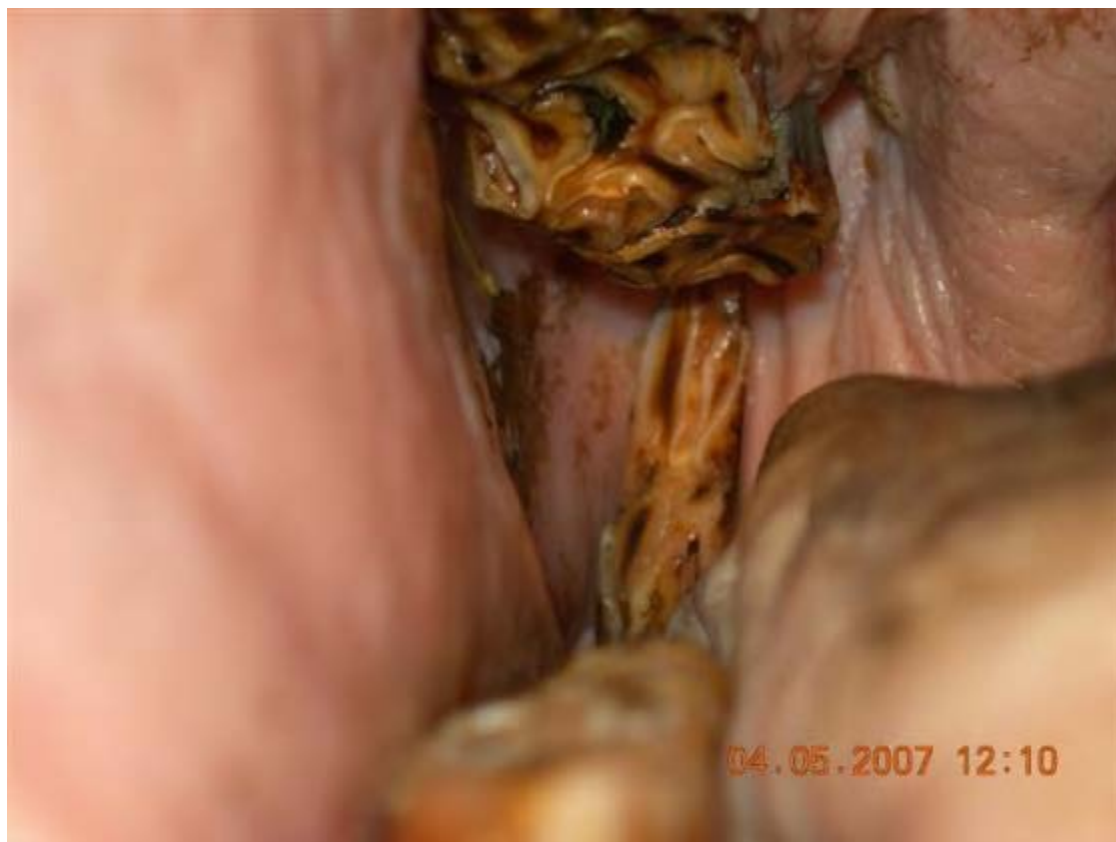A căzut

A fost extras

Erupție defectuoasă

Dinte supranumerar

TRATAMENTUL?

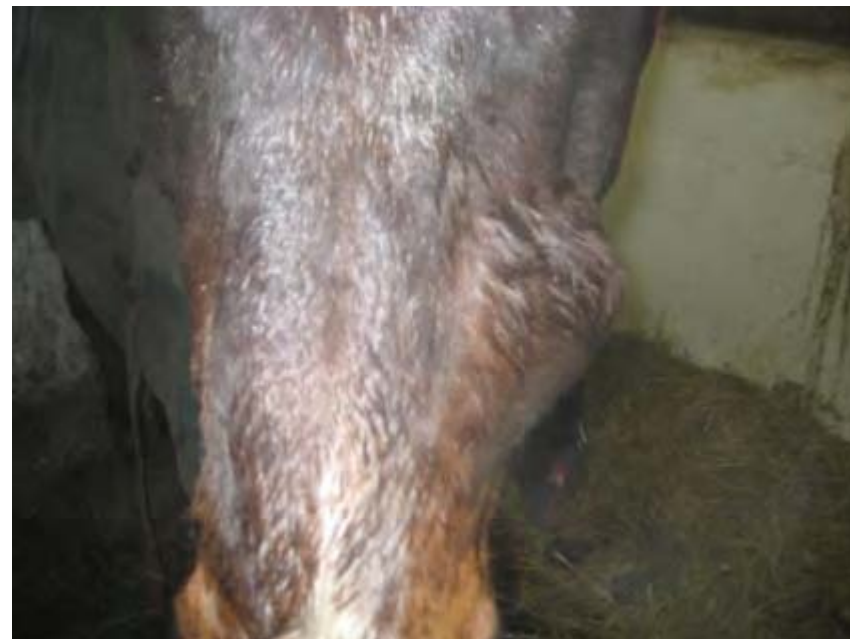



Cazul 2

- Ponei de 9 ani, castrat
- A dezvoltat o inflamație pe partea stângă a feței, rostral față de creasta facială
- Planul?

Examinarea orală
Radiografia





Constatări

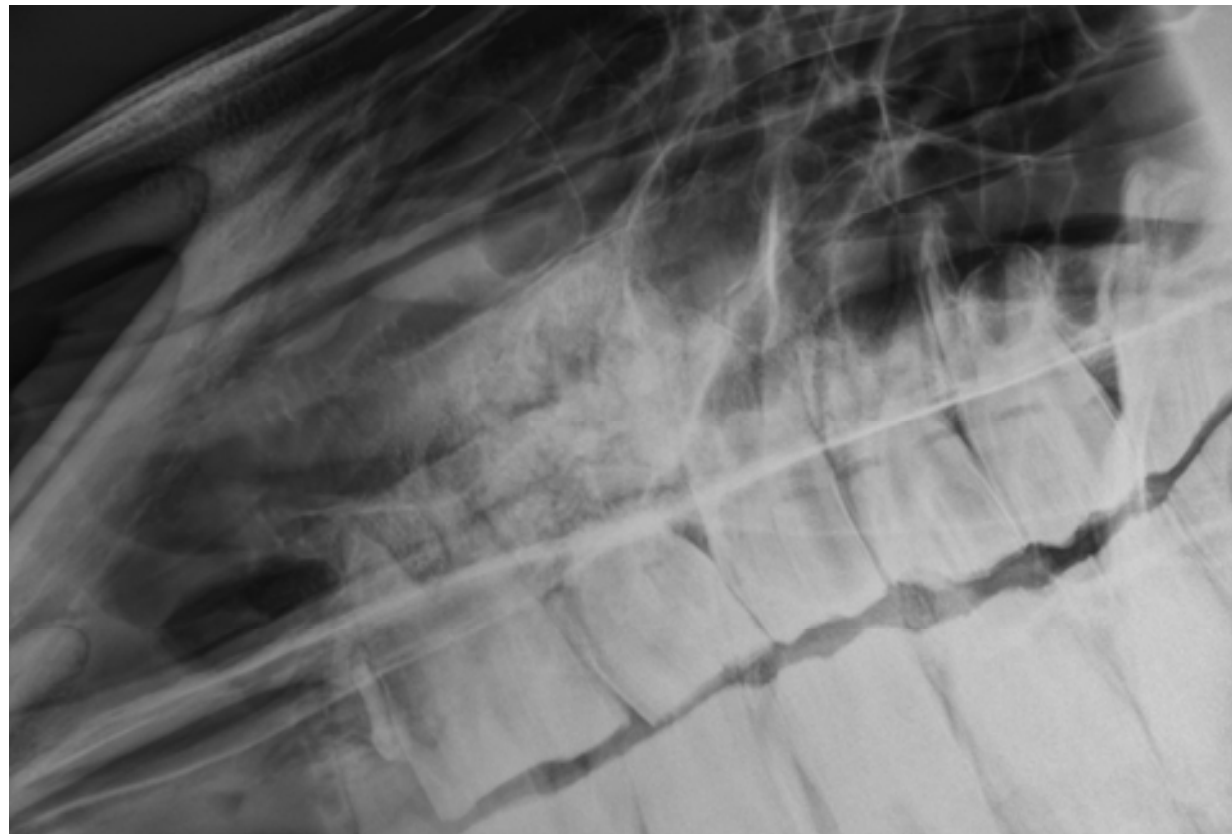
Examinarea orală

Nu au fost detectate
anormalități

Radiografia

Tratamentul?

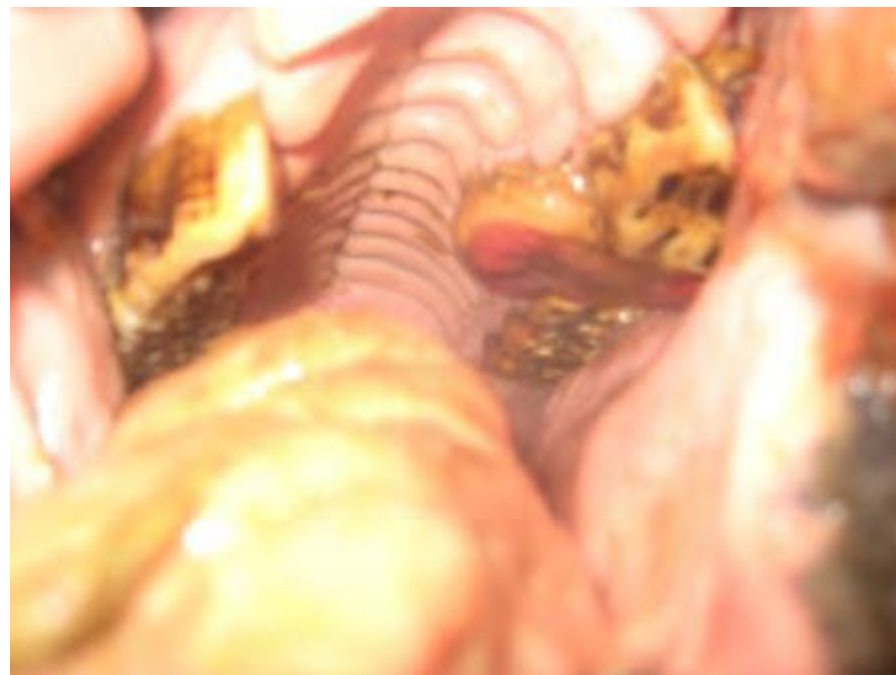
Extracție orală
207?





Evoluția

- 207 a fost extras foarte ușor și alveola a fost căptușită cu un tampon
- Inflamația nu s-a micșorat
- Poneiul a renunțat treptat la mâncare și a început să scadă în greutate
- S-a repetat examinarea orală
- Diagnosticul și tratamentul?





WorldHorseWelfare
the new name for the ILPH

Cazul 3

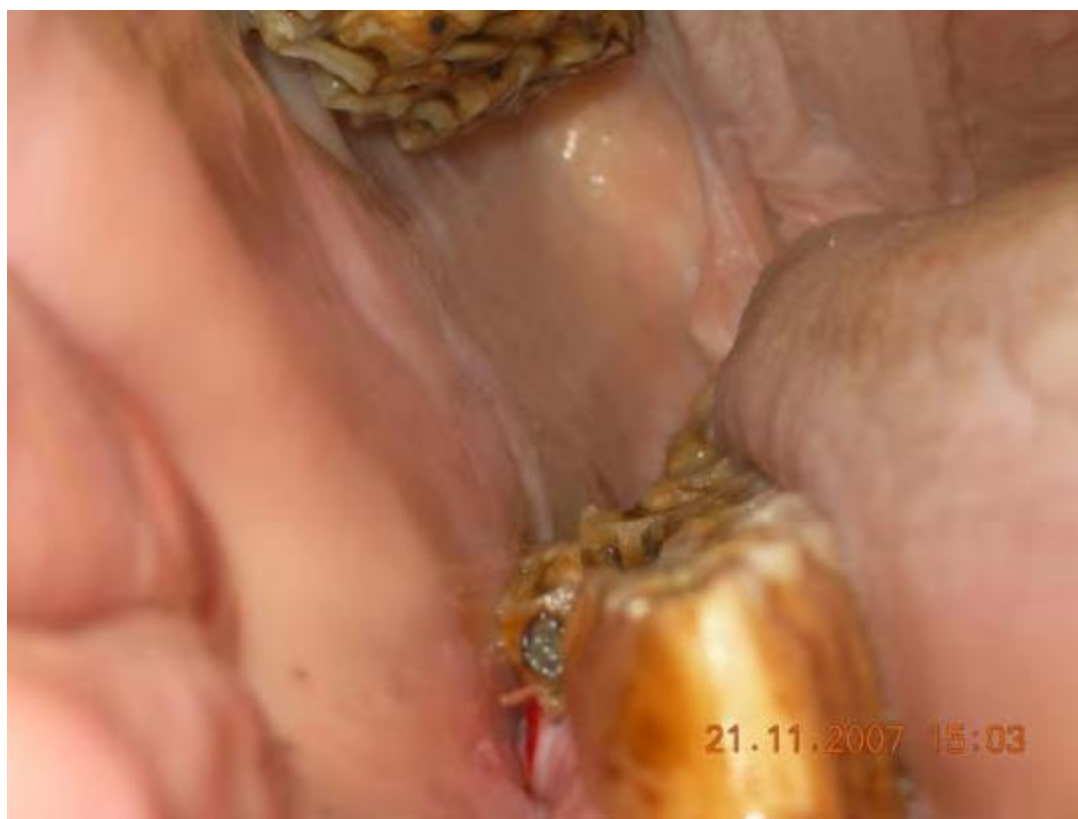- Cal Pur Sânge Englez de 7 ani
- A început să-i cadă mâncarea din gură în mod constant
- S-a observat că a început să mestece îndeosebi pe partea stângă





Examinarea orală

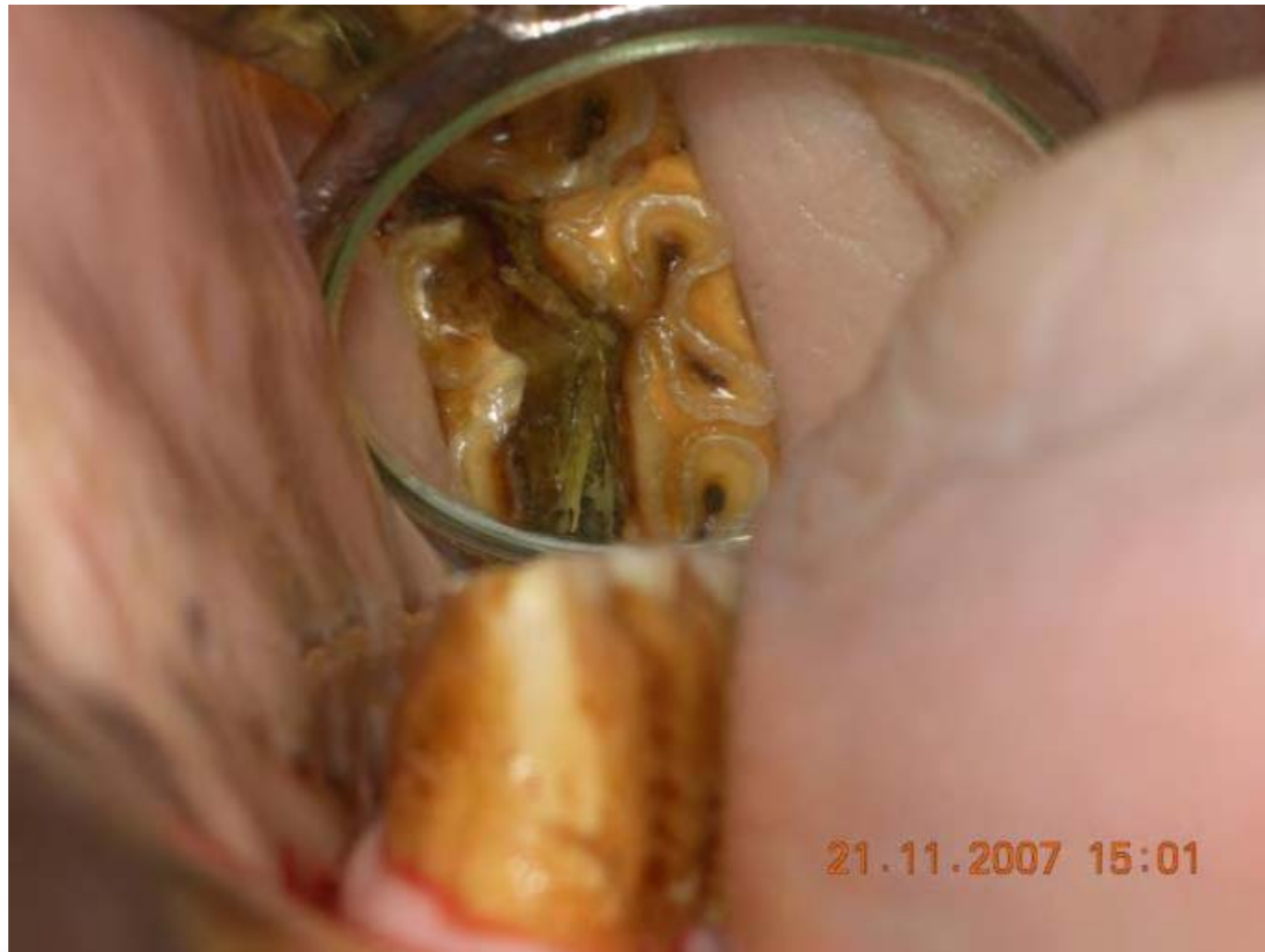- Se observă vreo modificare?



Examinarea amănunțită



WorldHorseWelfare
the new name for the ILPH



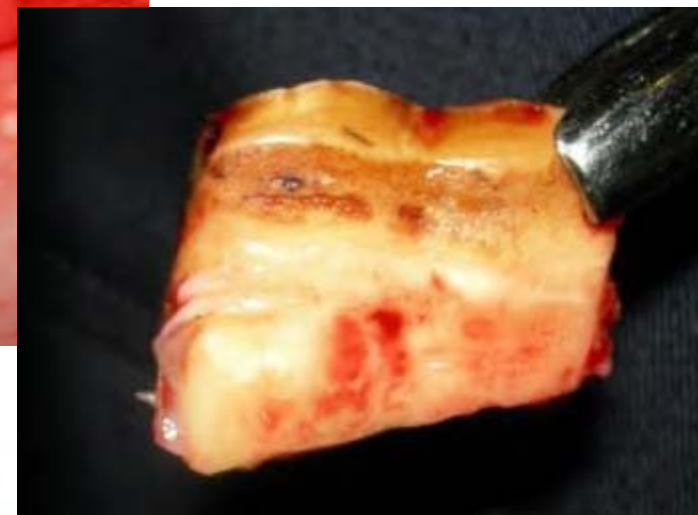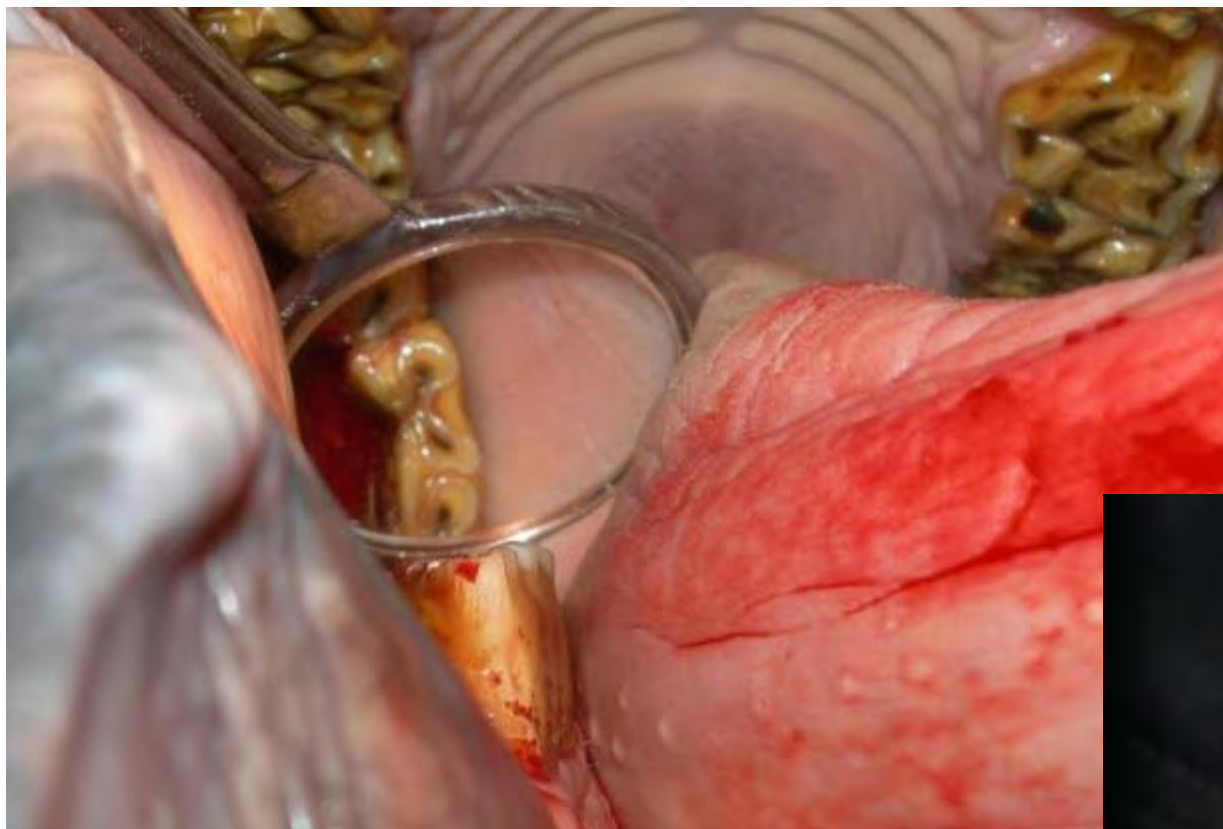
Planul?

Îndepărtarea
fragmentului
desprins



WorldHorseWelfare
the new name for the ILPH

În continuare





WorldHorseWelfare
the new name for the ILPH

În continuare

- Recomandați examinarea dentară o dată la 6 luni
- Atenționați proprietarul să aibă grijă la inflamații mandibulare sau fistule de drenaj sinusale pe partea dreaptă a capului



Cazul 4

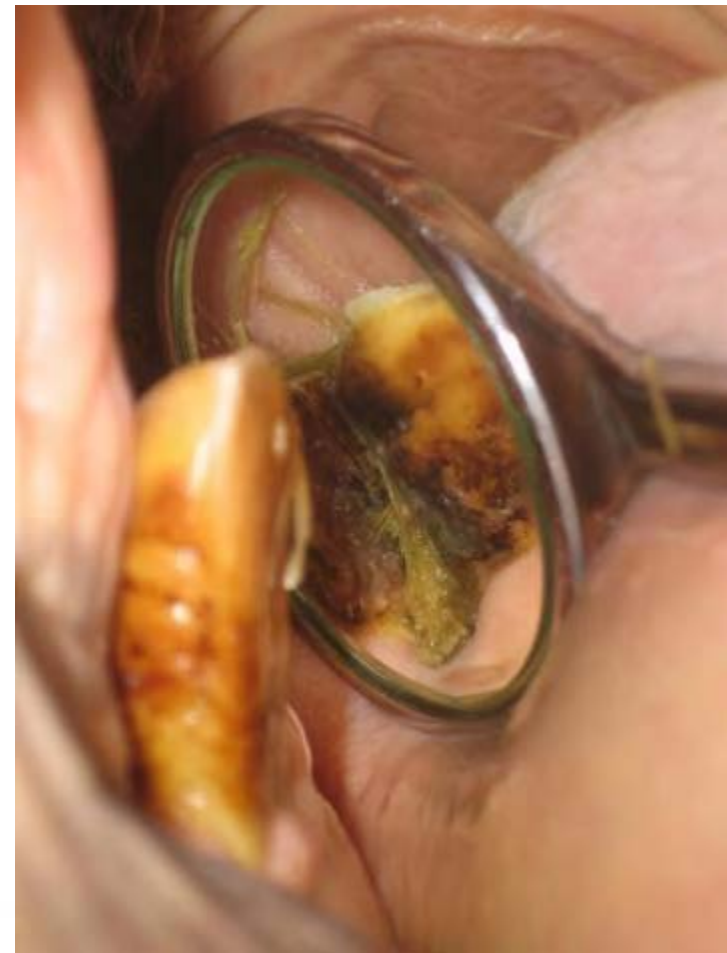- Cal de 12 ani
- 6 săptămâni de masticăție superficială
- Perle de smalț îndepărtate în urmă cu 3 săptămâni
 - Nicio îmbunătățire vizibilă





Examinarea orală

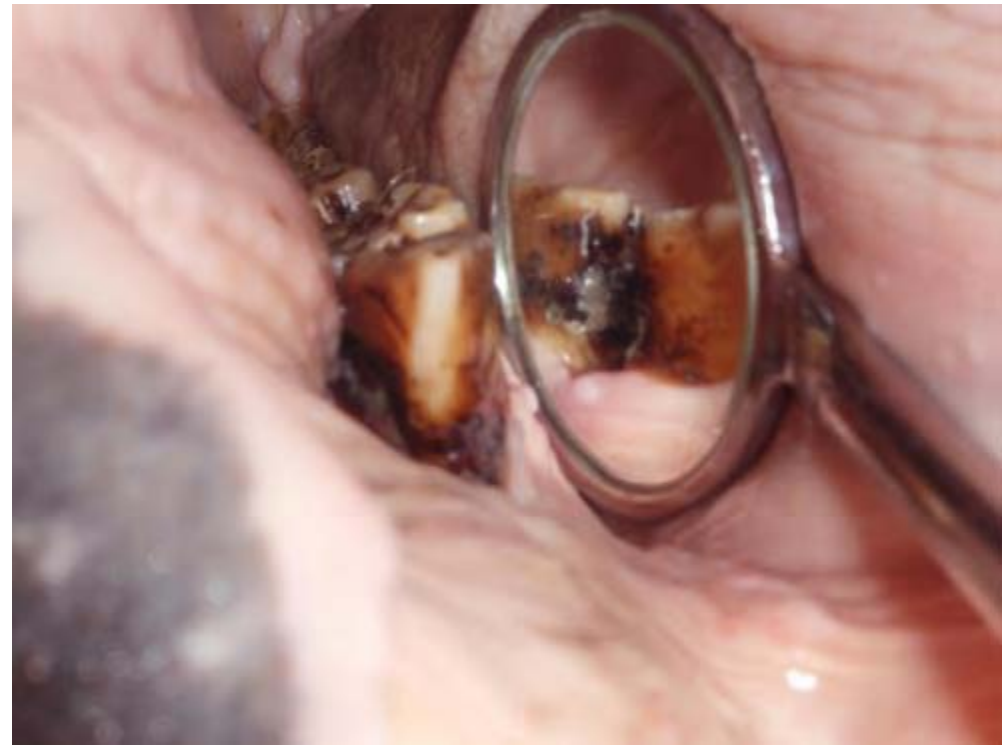- Diastemă între 409 și 410
 - Acumulare de mâncare și boală parodontală
 - Creastă transversă exagerată pe marginea caudală a lui 109 și rostrală a lui 110
-
- 409 – M1 mandibular drept
 - 410 – M2 mandibular drept
 - 109 – M1 maxilar drept
 - 110 – M2 maxilar drept





Tratament

- Curățați diastema
- Evaluați adâncimea spațiului periodontal
- Lărgiți diastema
- Căptușiți cu umplură dentară
- Piliți crestele dentare exagerate de pe partea opusă





WorldHorseWelfare
the new name for the ILPH

Tratamentul

