

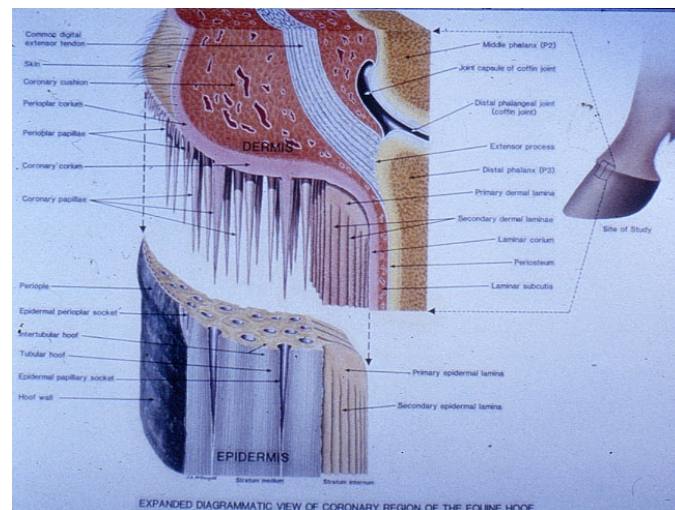
Fisurile copitei și fisuri prin suprasolicitare la nivelul cutiei de corn a copitei

Jim Ferrie F.W.C.F.

j-aferrie.com

De multe ori sunt rugat să „aranjez” fisurile care apar în copitele cailor și, de obicei, proprietarii își închipuie că tot ce fac este să scurtez puțin din copită, să lipesc sau să înșurubez o placă pe copită și gata, fisura va fi dispărea odata cu creșterea copitei. Din pacate, în realitate lucrurile sunt mult mai complicate de cât atât.

Ca să înțelegem ce înseamnă să corectezi o fisură a copitei, trebuie mai întâi să înțelegem care sunt structurile anatomice implicate.



Detaliu chișiță cu papile și atașament laminar
Dr Chris Pollitt

Copita crește din **chișiță** în jos, iar creșterea depinde de substanțele nutritive care sunt aduse de sângele din artere și care este apoi difuzat prin capilare. **Chișița** este compusă din **papile**, și fiecare din acestea este responsabilă cu hrănirea unui filament al cutiei de corn. De aici se formează cimentul cutiei de corn sau **cheratinizarea**, proces care îi oferă copitei structura tare și totuși elastică.

Partea exterioară a copitei se numește **peretele cutiei de corn**, și aici apar în mod obișnuit fisurile. În limba engleză, denumirile uzuale pentru o fisură în peretele copitei sunt **sandcrack** sau **grass crack**, termeni care sunt folosiți de secole și sunt ușor de memorat. Cele mai multe din manualele despre potcovit, arată că așa numitele **sandcracks** încep de la **chișiță** (partea de sus), în timp ce **grass cracks** încep de la **marginea distală** (partea de jos).

Eu personal nu susțin teoria de mai sus, ci cred că de fapt acestea sunt fisuri prin suprasolicitare la nivelul cutiei de corn a copitei, care de obicei apar acolo unde copita este mai lungă. Fisurile pot fi împărțite pe categorii în funcție de localizarea lor în cutia de corn a copitei, și anume: **fisura anterioară sau a frunții**, **fisura calcâiului**, **fisura laterala** sau **fisura barelor sau proptelor**.

Cauze

În cele ce urmează voi explica unele dintre cauzele care determină apariția fisurilor și metodele de tratament pe care le-am folosit.

Creșterea peste măsură a copitei / Dezechilibrul copitei



Creșterea peste măsură a copitei este de departe cea mai întâlnită cauză a fisurilor copitei. În procesul locomotor, o cutie de corn echilibrată este esențială pentru absorbția șocurilor și pentru a circulație corectă a sângelui. Cu cât copita este mai dezechilibrată, cu atât forța care va acționa asupra **chișiței** în timpul deplasării calului va fi mai mare, ceea ce va duce la întreruperea **cheratinizării**.

Este îndeajuns ca o singură papilă să nu hrănească un **filament al cutiei de corn** timp de o secundă, pentru ca o fisură să înceapă să se formeze.

De asemenea, în cazul copitelor crescute peste măsură, dacă o piatră se prinde din greșeală între călcâi și peretele cutiei de corn, aceasta va produce o fisură în copită.

Tratamentul prin scurtare

În acest caz, tratamentul este relativ simplu, potcovarul pur și simplu va scurta copita, înlăturând presiunea asupra bazei fisurii. În majoritatea cazurilor, dacă **chișița** nu a fost tăiată, atunci recuperarea va fi completă, însă va trebui urmată de vizite regulate la potcovar, pentru scurtarea copitelor.

Dezechilibrul Conformațional

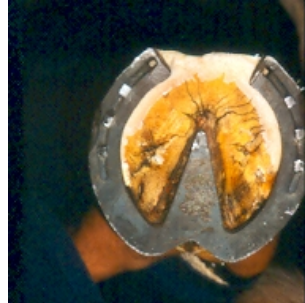Mișcarea anormală spre înainte a piciorului va fi determinată fie de modificarea unghiurilor normale ale membrilor (aplomburi defectuoase) fie de afecțiunile articulațiilor membrilor. În limba engleză această condiție poartă denumirea populară de **Dishing** sau **Winging**. Dacă ne gândim la picior ca la un pendul, atunci copita de la capătul piciorului se va transforma în funcție de greutatea care este lăsată pe ea de deasupra și se va deplasa înspre interior sau înspre exterior, opus greutății directe care cade pe ea. În Marea Britanie, animalele care suferă de această condiție poartă numele de **Pigeon Toed** (defect de aplomb picioare în "O") sau **Splay Footed** (defect de aplomb Coate de Vacă), deși problema se situează de fapt la nivelul genunchiului sau al jaretului.

Atunci când copita nu este scurtată astfel încânt pasul să fie egal, chiar și un trap mai prelungit pe un drum sau un galop pe un teren drept pot produce fisuri, de obicei între mijlocul copitei și călcâi, deoarece calul pășește pe partea mai înaltă și

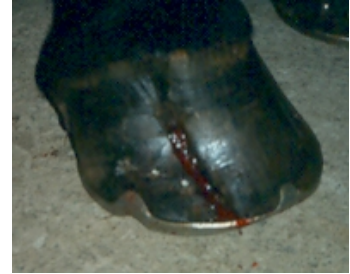Își lasă toată greutatea pe partea cealaltă. Această condiție este cunoscută ca **fisură laterală**.



fisura anterioara sau a frunții



potcoavă corectoare



fisură laterală

Tratamentul prin scurtare

Pentru a corecta fisurile conformaționale, scurtatul și potcovitul cu scopul de a obține un pas egal sunt fundamentale.

Abcese, schimbarea frecventă a sprijinului de pe un picior pe altul cu ridicarea copitei de pe sol, cosiri și alte traumatisme acute ale chișiței

După cum am explicat deja, orice întrerupere a irigației cu sânge a **chișiței** va duce la o fisură a copitei. Aceasta se va forma în lungul răniei și deși la început va fi foarte dureroasă și va sângera, se va vindeca destul de bine. Pentru tratamentul acestui tip de răni este nevoie de intervenție veterinară. Veterinarul va trebui să se asigure că nu există obiecte străine prinse în copită și va prescrie un tratament cu antibiotice și calmante. După ce rana se va vindeca, fisura va coborî pe lungimea copitei, fără a mai crea alte probleme. Excepția este atunci când fisura a coborât pe copită și este îndeajuns de lungă încât, în timp ce calul poartă o povară, va determina copita să se rupă de osul din interior. Cu un clei modern pentru copită, potcovarul poate uni partea de sus cu cea de jos pentru a lucra copita în mod normal și fără durere.

Dacă **chișița** este secționată, atunci condiția poartă numele de **fisură laterală falsă**, indiferent de locul în care apare rana pe chișiță. Prognoza pentru această situație nu este un clară, deoarece noul filament care crește nu are aceleași proprietăți de **cheratinizare** ca și înainte și poate fi predispus către abces.

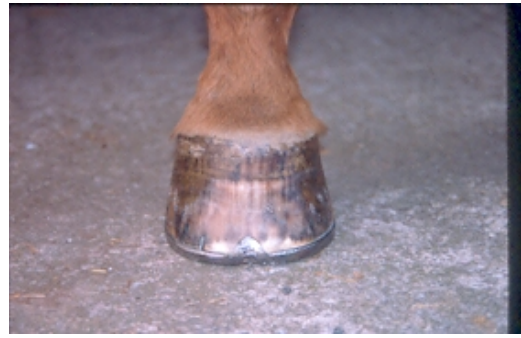Potcoavă concavă în formă de inimă – Potcoava mea preferată pentru a corecta fisurile copitei

După ce copita a fost scurtată pentru a se potrivi conformației membrului.

Sfatul meu ca potcovar este să folosiți o **potcoavă în formă de inimă**. Când este corect aplicată, ținând cont și de structurile sensibile din copită, acest tip de potcoavă va stabiliza mișcările chișiței



Potocoavă în care au fost bătute cuie și capse, scurtată pentru a se potrivi conformației (sesizați **chișița** ne-egală)



12 luni mai târziu!!



Mai trebuie spus că un spațiu de mișcare restrictiv este recomandat, împreună cu ținerea calului pe o suprafață cât mai plană. Dacă animalul este lăsat liber, mai ales atunci când terenul este moale (ca în poza de mai sus), presiunea de sus asupra tălpii va determina o deplasare a fisurii și va dezbină celulele care se vindecă.

Țineți minte că niciun fel de clei, șurub sau clamă nu va fixa o copită crăpată, dacă aceasta nu a fost corect scurtată și echilibrată în funcție de membru.

Este important pentru un proprietar să știe că indiferent de cât de bun este potcovarul, fisurile persistente pot duce la afecțiuni ireparabile ale falangei distale din copită. Acest lucru se întâmplă din cauza unei rupturi constante ale laminelor de pe os în momentele în care calul duce o povară. Deși se repară pe dinafară, poate apărea o eroziune puternică a osului pe dinăuntru, motiv pentru care, în astfel de cazuri, eu recomand mereu o radiografie.