



WorldHorseWelfare
the new name for the ILPH

Afecțiuni variate ale Capului & Gâtului

Caroline Foalks BVetMed MRCVS



WorldHorseWelfare
the new name for the ILPH

Care este relevanța?

Stările morbide variate ce afectează capul și gâtul pot implica și diversele sisteme ale corpului:

Gastrointestinal, Neurologic, Cardiovascular, Respirator....





WorldHorseWelfare
the new name for the ILPH

‘Înecarea’

- Obstrucție esofagiană
- Semne clinice:
 - Inapetență/anorexie
 - Durere și greață în momentul deglutiției
 - Extensia gâtului
 - Hipersalivație
 - Halitoză
 - Jetaj
- Cea mai comună cauză – blocarea bolului alimentar



Sfeclă de zahăr





- **Diagnostic:**
 - Observarea materialului alimentar la nivelul nărilor
 - Nu se poate realiza trecerea completă a sondei naso-gastrice

- **Tratament:**
 - Deseori se remediază spontan-nu vă panicați
 - Sedați calul pentru a coborî capul
 - Previne pneumonia ab ingestis
 - Facilitează trecerea tubului stomacal

 - Treceți un tub stomacal



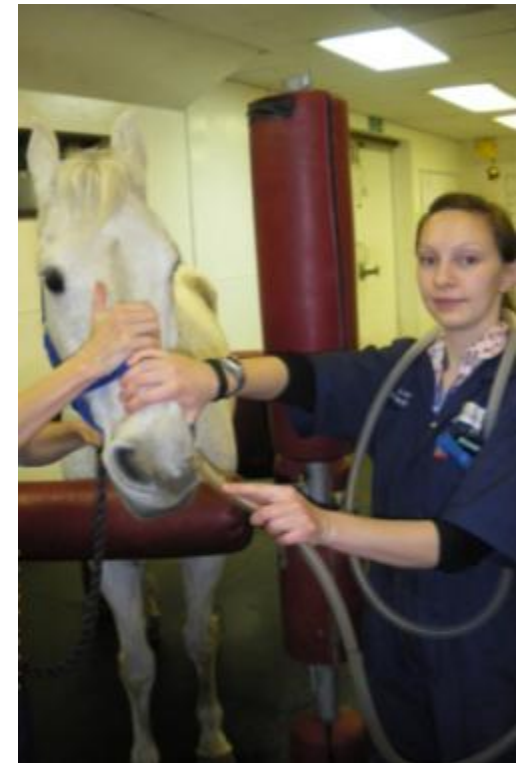

WorldHorseWelfare
the new name for the ILPH

Ce urmează?



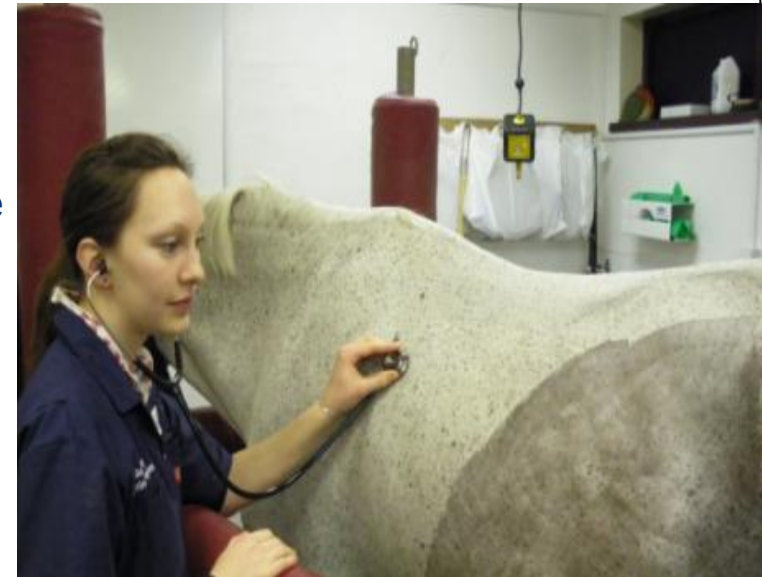- Nu încercați să împingeți blocajul cu ajutorul tubului
 - Determină blocarea ulterioară și lezionarea esofagului
- Executați cu grijă lavajul blocajului , sifonând apa prin tub
 - Poate dura mai mult timp eliminarea blocajului-fiți răbdători
- În momentul în care avansați pe deplin cu tubul , blocajul ar trebui să fie înlăturat.





Perioada de convalescență

- Inhalarea de material alimentar este foarte probabilă , deci ascultați traheea și pulmonii.
- Antibiotice
 - Procaină penicilină 12mg/kg o singură doză o dată
 - Durată de administrare mai mare în caz de aspirație
- Analgezice
 - Nonsteroidiene pentru 1-2 zile
- Alimentație restrictivă
 - Fără hrană pentru 12 ore
 - Apoi iarbă sau / și hrană umedă pentru 3-4 zile

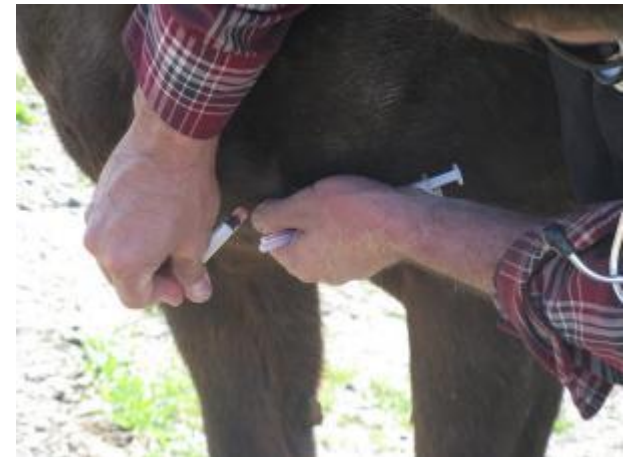



Abcese postvaccinale

- Se pot produce la nivelul locurilor de vaccinare
- De regulă necesită spălătura și drenarea locului
- Antibiotice pentru a preveni reinfectarea zonei

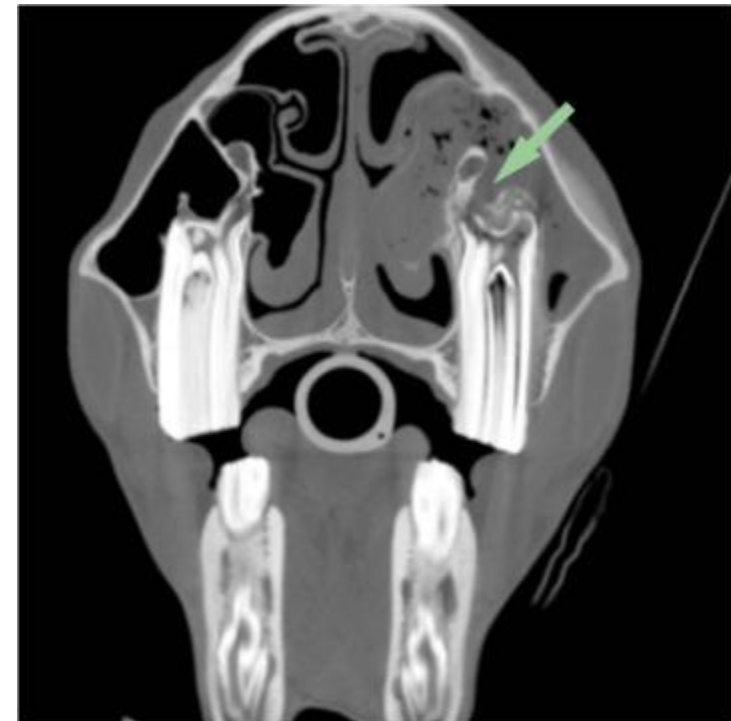-Procaină penicilină 12mg/kg IM





Sinuzita

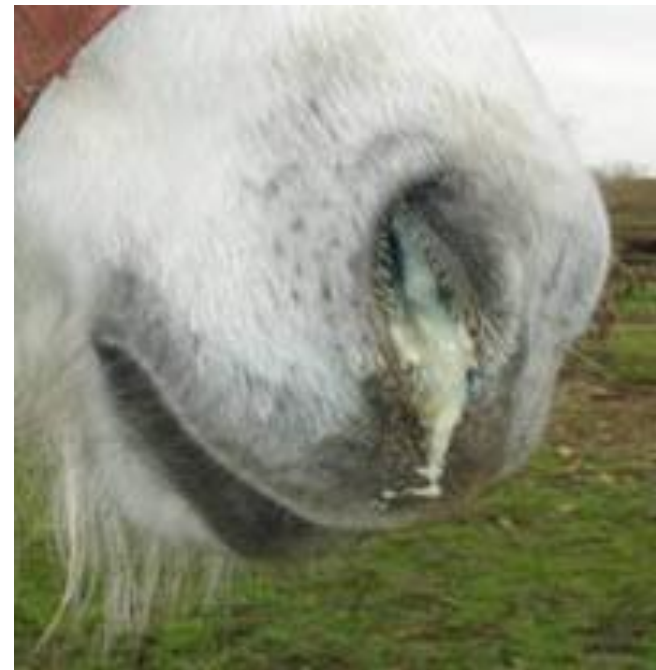- Inflamarea sinusurilor paranazale
- Primară
 - Difuzarea infecției de la nivelul tractului respirator la sinusuri
- Secundară
 - Ultimele rădăcini ale dinților obrazului sunt poziționate în sinusuri , deci infecția lor poate determina sinuzită.





Anamneză & Simptome

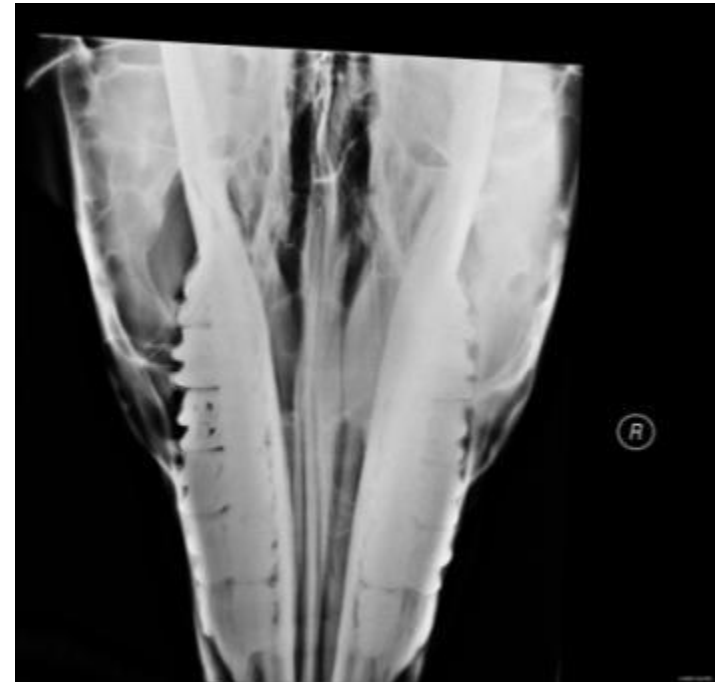
- Jetaj cronic, persistent , de regulă unilateral, mucopurulent
- Dispnee ocazională





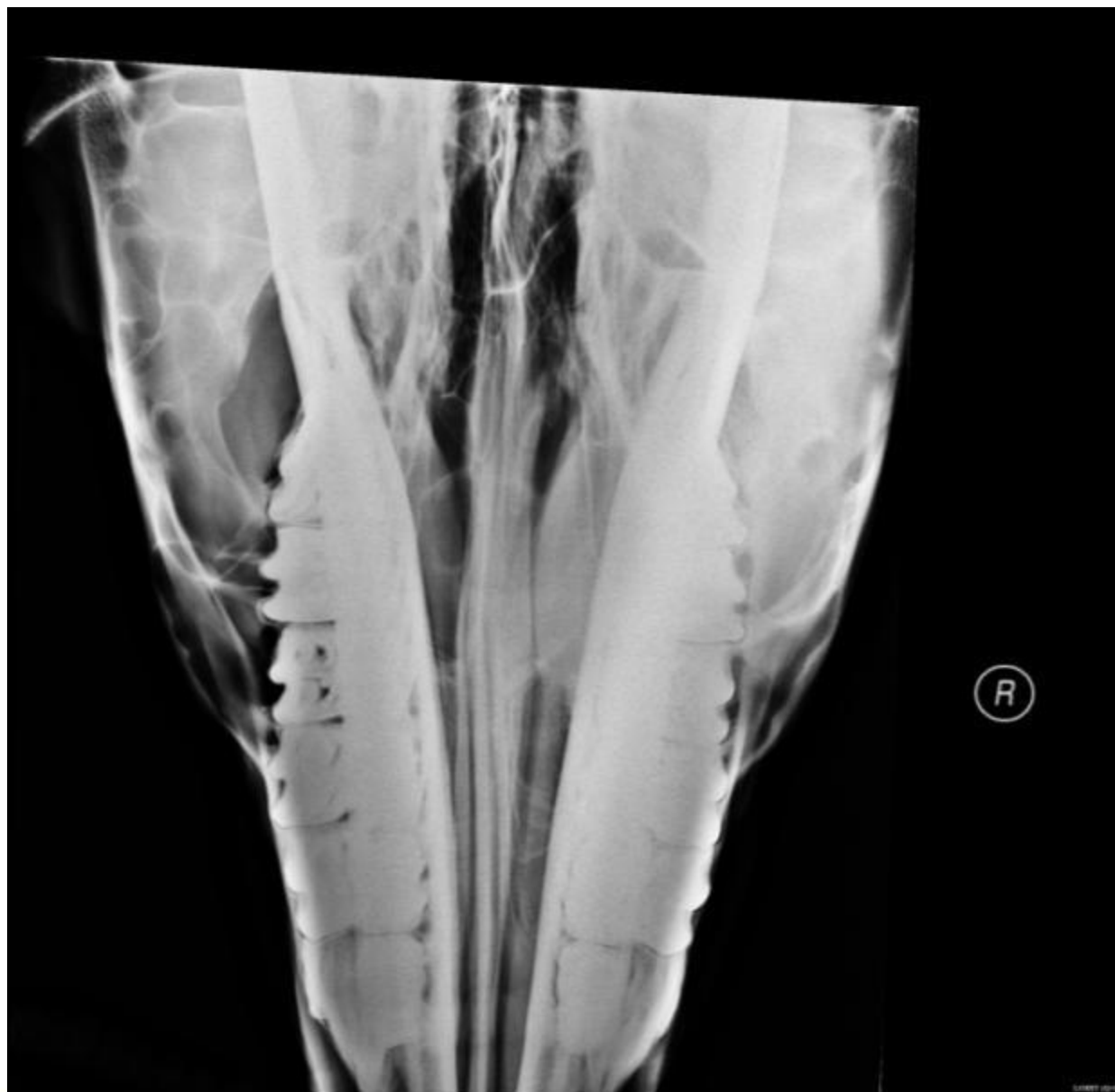Observații Clinice

- Distorsionarea ocazională a trăsăturilor faciale
- Respirație stertoroasă
- Semne sistemice (febră - > 38.5 grade C, inapetență, slăbire)
- Examinarea cavității bucale poate revela afecțiuni dentare
- Radiografia evidențiază:
 - Linii fluide
 - Opacitate crescută
- Endoscopia pasajelor nazale
 - drenarea puroiului din unghiul de drenaj sinusal

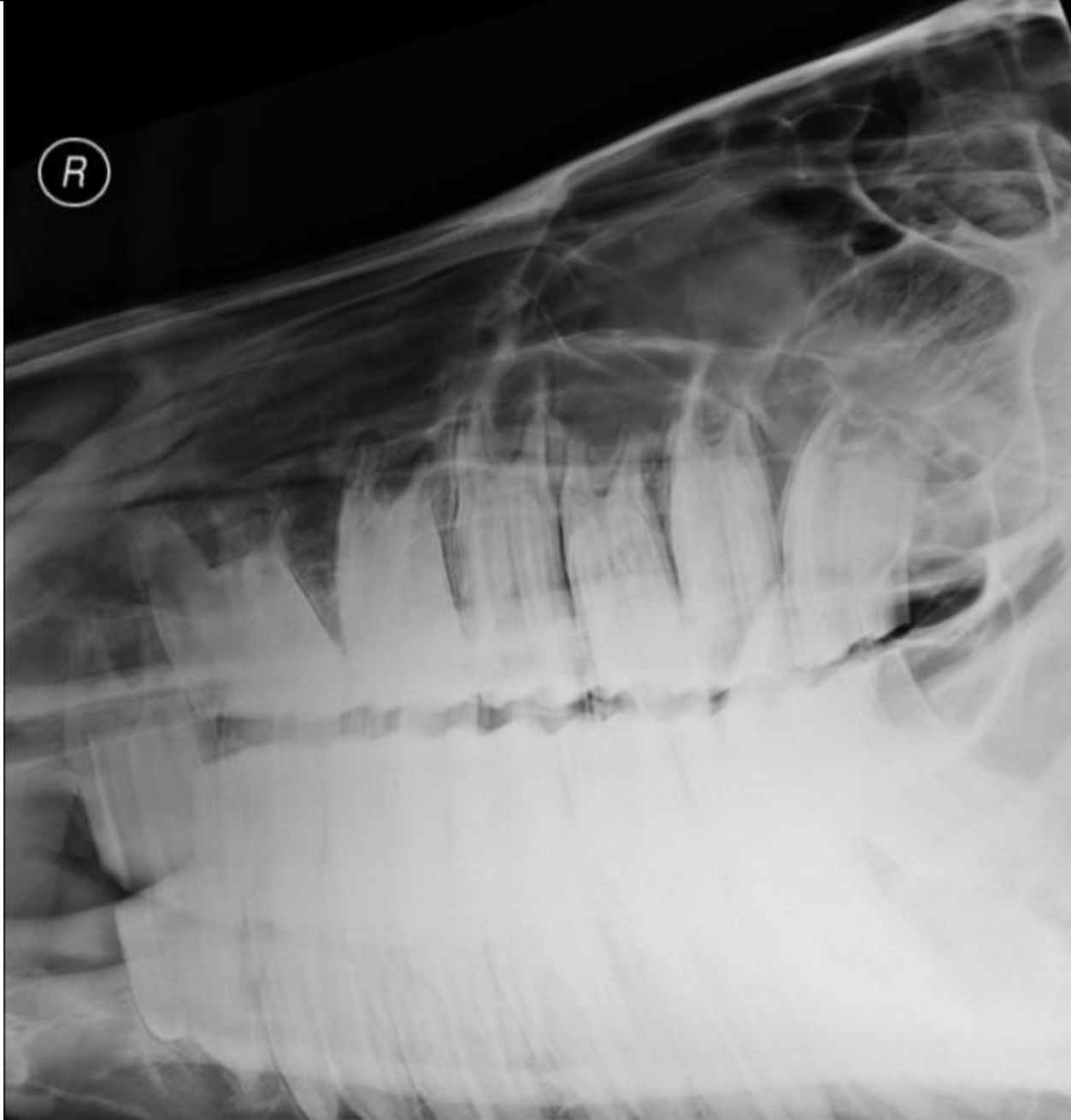



WorldHorseWelfare
the new name for the ILPH



®
R



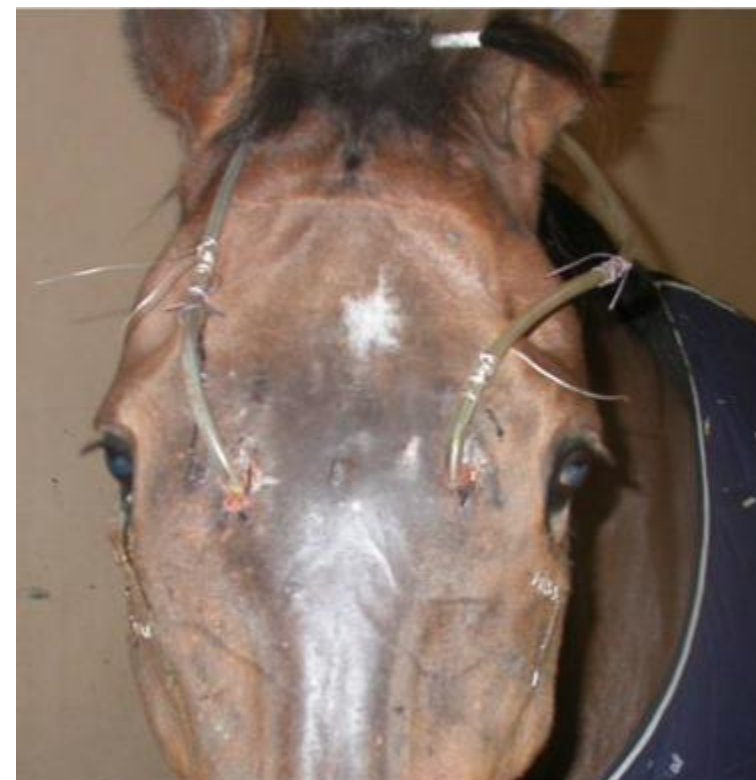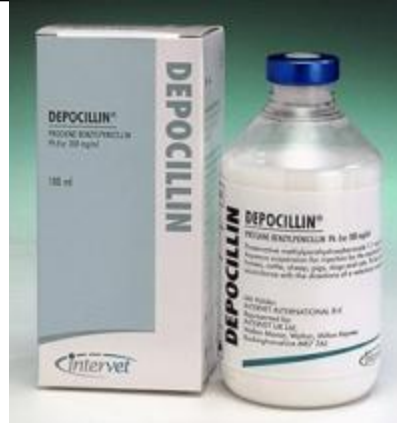WorldHorseWelfare
the new name for the ILPH



WorldHorseWelfare
the new name for the ILPH

Tratament


- Antibiotice
 - Penicilina – eficientă în infecțiile streptococice
- Lavajul sinusurilor
- Hrănirea de pe podea





Epifizita

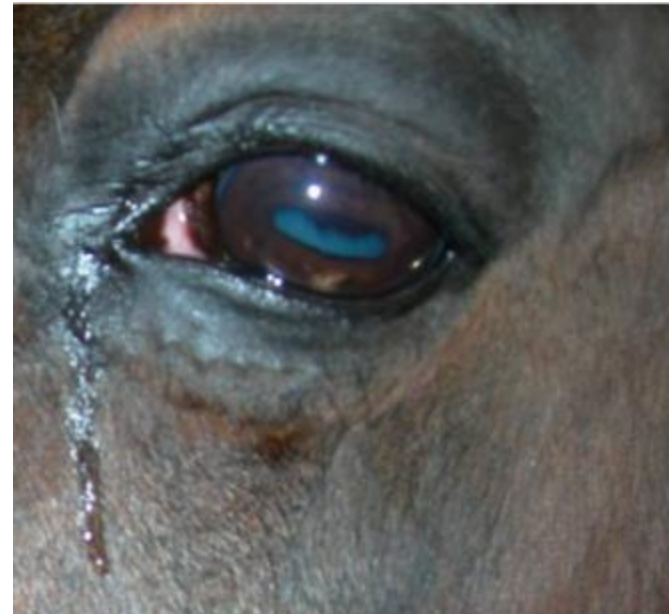- Comună la mânji și tineretul înțărcăt
- Se poate produce la caii bătrâni , având uneori origine traumatică
- Ar trebui să se remedieze cu timpul (câteva luni)
- Nu necesită tratament.





Ulcerale Corneene

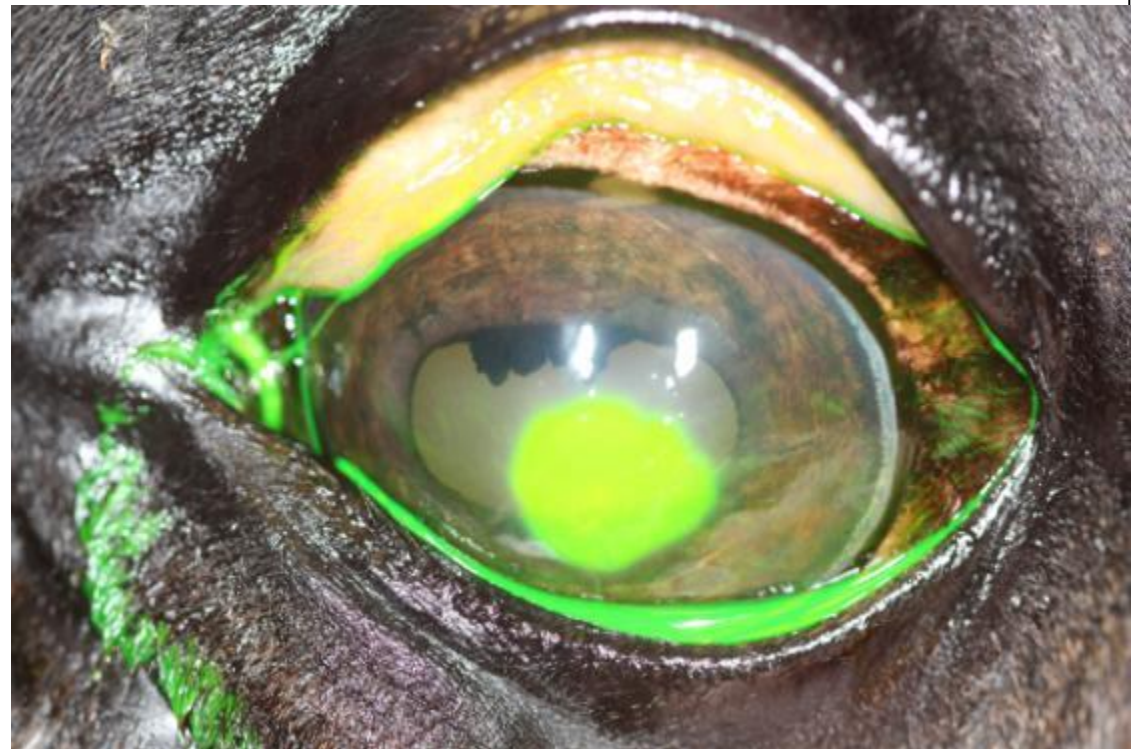
- Cază comună a bolilor oculare
- De regulă are origine traumatică
- Anamneză și simptome
 - Fotofobie
 - Blefarospasm
 - Epiforă
- Ulcerale superficiale se vindecă bine cu ajutorul terapiei topice
- Ulcerale profunde sunt mai grave!





Diagnostic

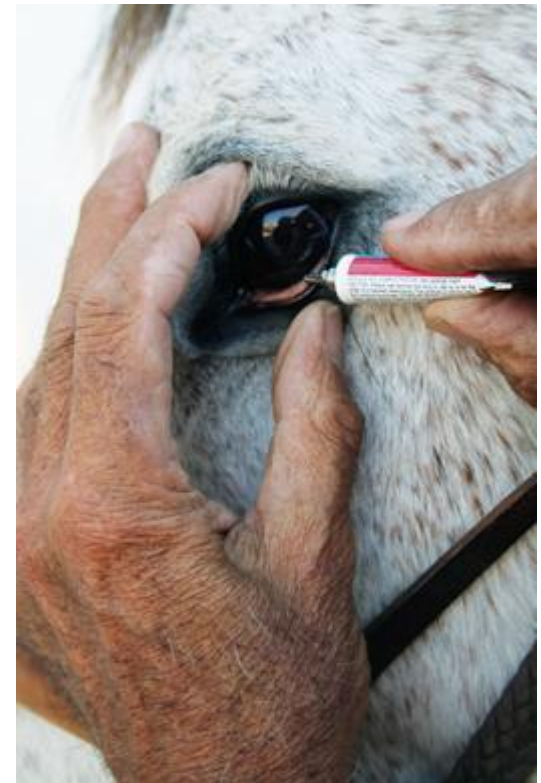
- Poate exista un deficit sau o depresiune ,observabile la nivelul corneei
- Utilizați picături de fluoresceină pentru a păta suprafața corneei
- Dacă există leziuni ale corneei , zonele afectate se vor colora în verde





Tratament

- Nu folosiți corticosteroide – riscați să agravați ulcerul
- Folosiți antibiotice topice ie cloramfenicol q 6 ore
- Atropină dacă pupila este micșorată.





Gurma (Strangles)

- Boală infecto-contagioasă respiratorie bacteriană
– *S. equi var equi*
- Bacteria se localizează în limfonodurile mandibulare și faringiene.
- Comună la caii tineri (1-5 ani)

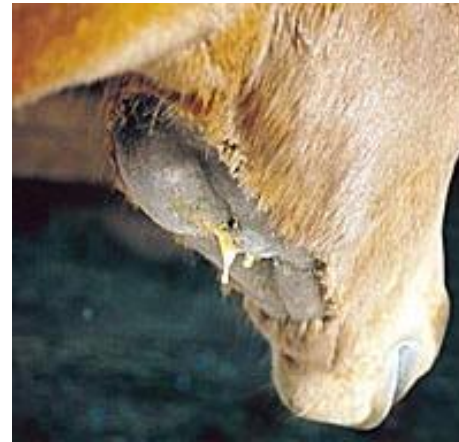



Anamneză și Simptome

- Abatere, inapetență, jetaj
- Pot apărea reizbucniri
- Tumefacție a regiunii submandibulare
- Dispnee sau disfagie – de aici denumire de ‘Strangles’(sufocare)



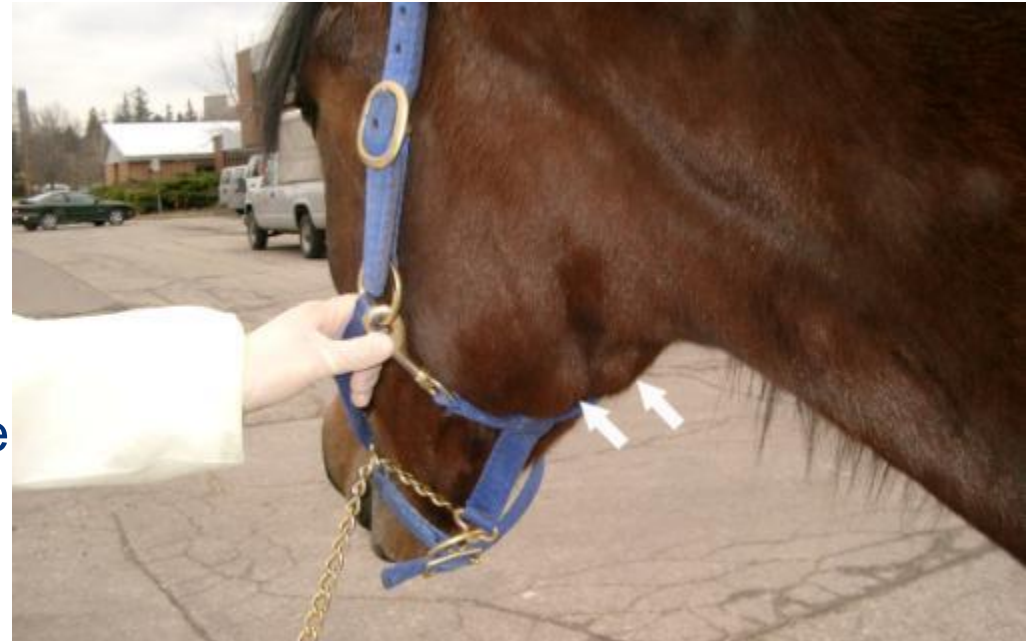

- Poate persista zile sau luni
- Odată cu abcedarea și eruperea limfonodurilor , recuperarea e nesemnificativă
- Gurma atipică –apariția abceselor metastatice în alte părți ale corpului
 - Zona perioorbitală
 - Torace
 - Cavitatea abdominală
- Purpura hemoragică – relativ rară , dar fatală
 - Febră, edem periferic, abatere, peteșii



Diagnostic

- Semne clinice
- Tamponare nazo-faringiene
- Spălături ale pungilor guturale





WorldHorseWelfare
the new name for the ILPH

Tratament



- Izolați caii bolnavi
 - După izbucnirea semnelor clinice caii se adăpostesc pentru 2-3 săptămâni
- Nu utilizați același echipament la caii sănătoși pe care l-ați folosit la cei bolnavi
 - Preferabil ar fi ca doar o singură persoană să manipuleze caii bolnavi.
 - Spălarea responsabilă a mâinilor și a cizmelor și îmbrăcăminte ușor de îndepărtat.
- Cazurile mai puțin grave
 - Nu necesită antibioterapie , pot prelungi durata bolii
- Uneori abcesele trebuie drenate.



WorldHorseWelfare
the new name for the ILPH

Fisura Palatină



- Se identifică mai frecvent la mânji
- Când mânzul încearcă să sugă , laptele este eliminat prin nas
- Poate produce pneumonie din cauza aspirării
- Încercați să o vizualizați prin inspectarea gurii cu ajutorul unei lanterne



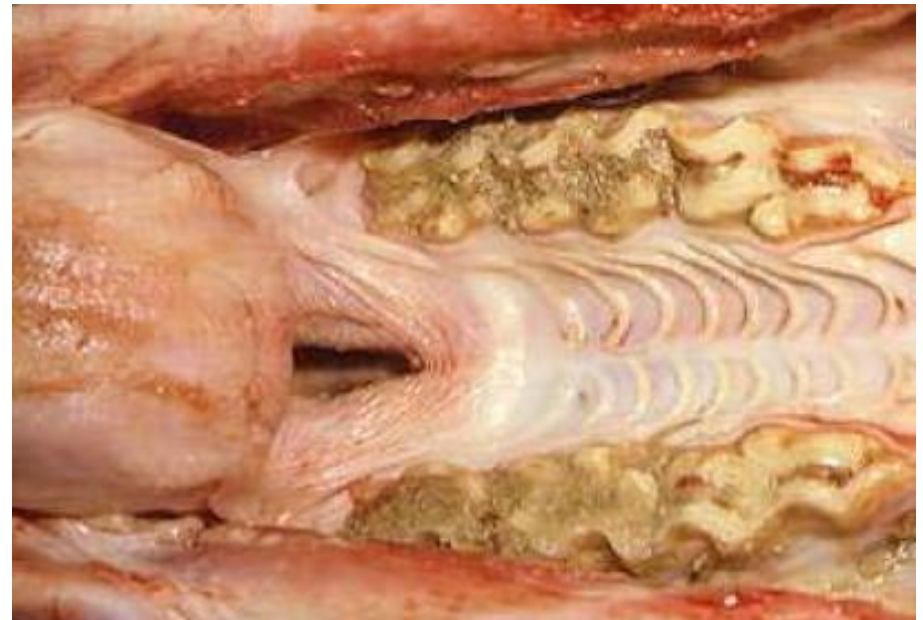


WorldHorseWelfare
the new name for the ILPH



Tratament

- **Intervenție chirurgicală**
 - Dacă leziunea este mare intervenția nu are prea mult succes
- **Conservativ**
 - Se folosește ocazional și întâmplător la cai , dar neobișnuit
 - Cel mai probabil determină pneumonie
- **Eutanasi**





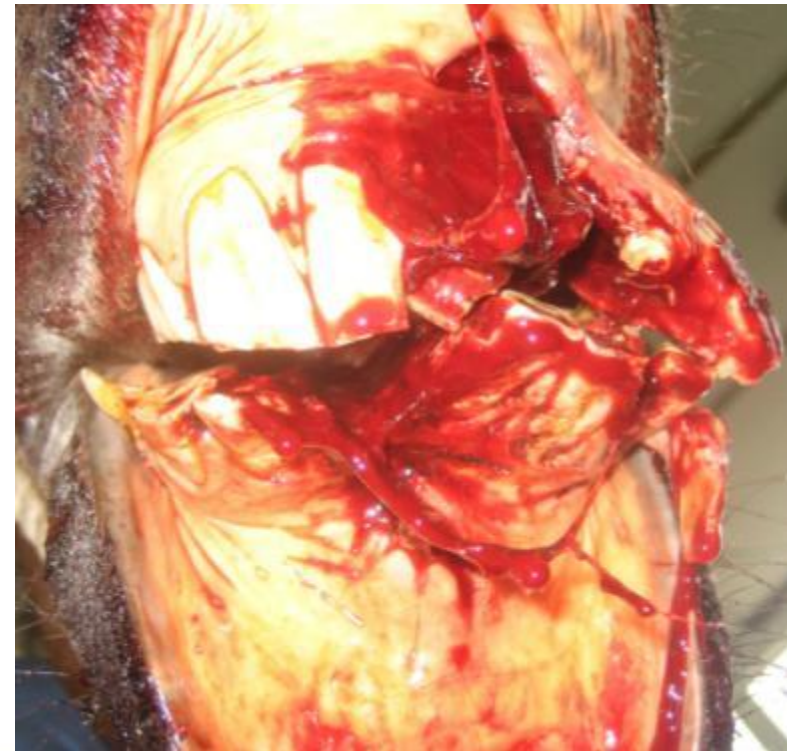
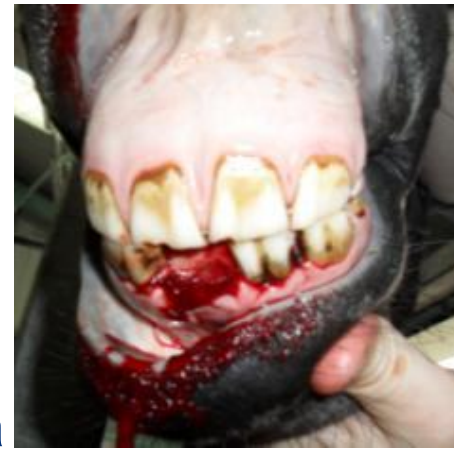WorldHorseWelfare
the new name for the ILPH

Fracturi Craniene

- Cel mai probabil de origine traumatică

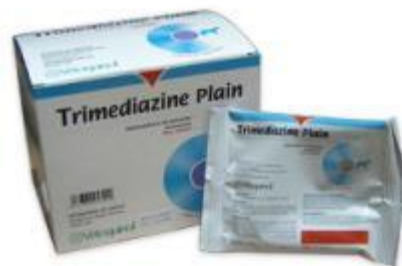-ie răni produse de lovituri

- Fracturi mandibulare
 - Determinate frecvent de agățarea dinților și retragerea lor rapidă
 - Dacă incisivii sunt deplasați vor necesita montarea în poziția normală.
- Palpația capului pentru a decela crepitații și fragmente osoase
- Radiografia permite aprecierea extinderii fracturii

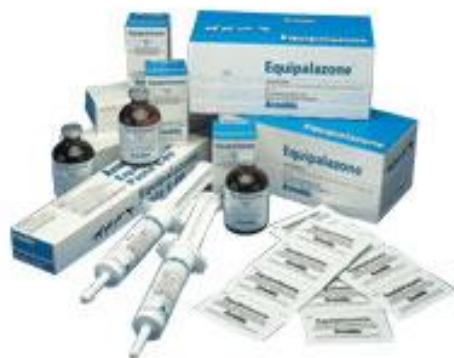
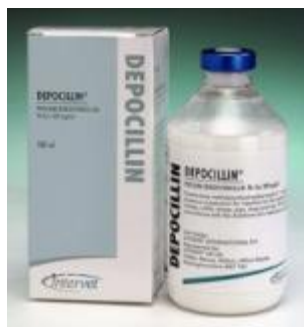
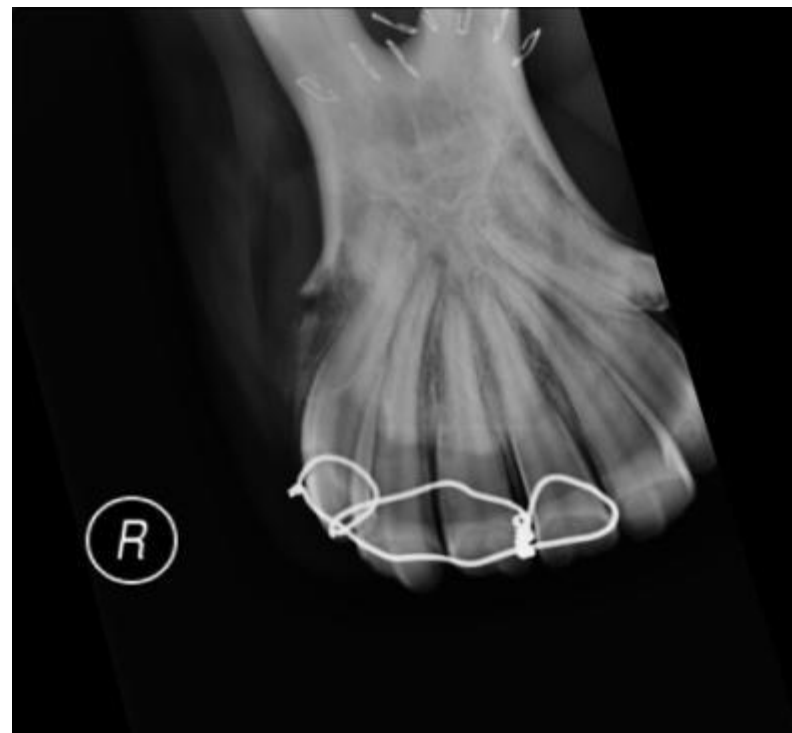

Tratament



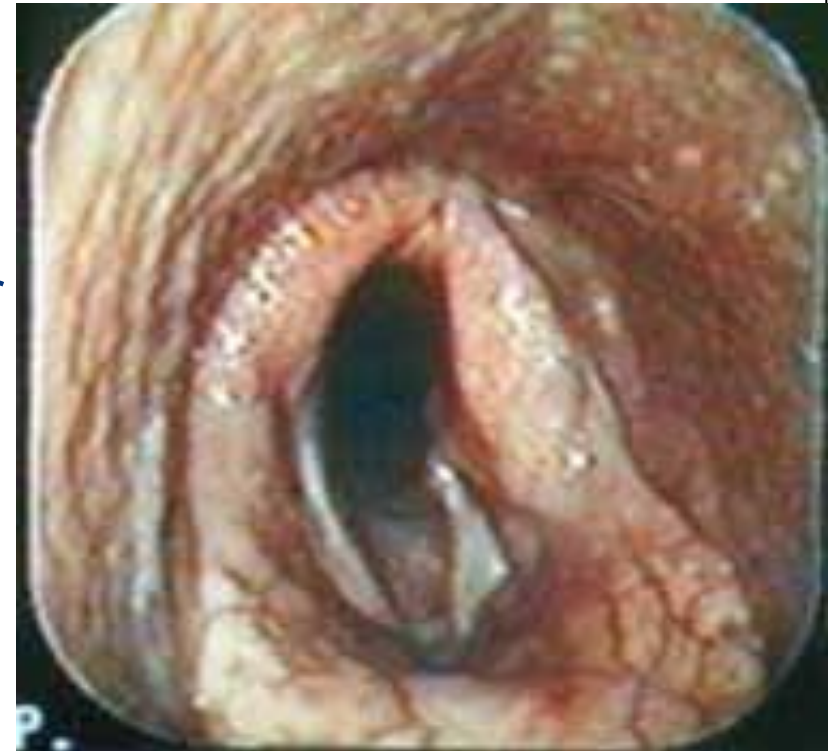
- Dependent de localizare
- În cazul fracturii nedeplasate se poate aplica o conduită terapeutică conservativă
- Analgezie, Antibiotice?





Neuropatia Nervului Recurent Laringian

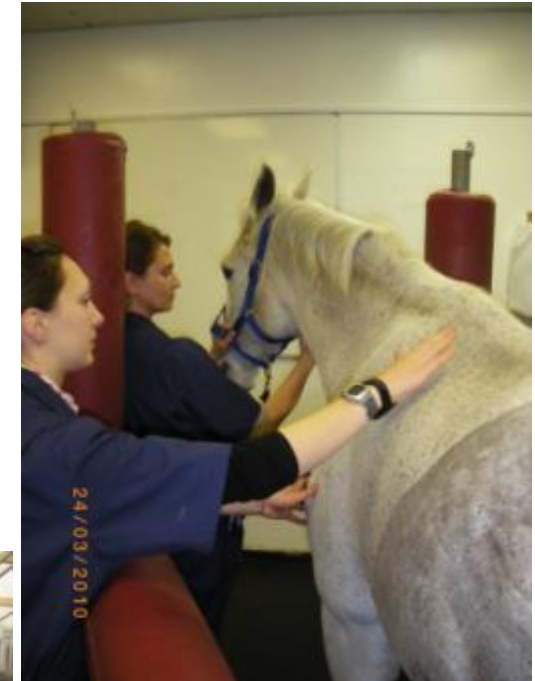
- Se întâlnește îndeosebi la caii de curse și la cei de tracțiune și afectează latura stângă a laringelui
- Atrofia mușchiului cricoaritenoid dorsal
-palpați
- Prezența zgomotului în timpul exercițiilor
- Performanță slabă





Observații clinice

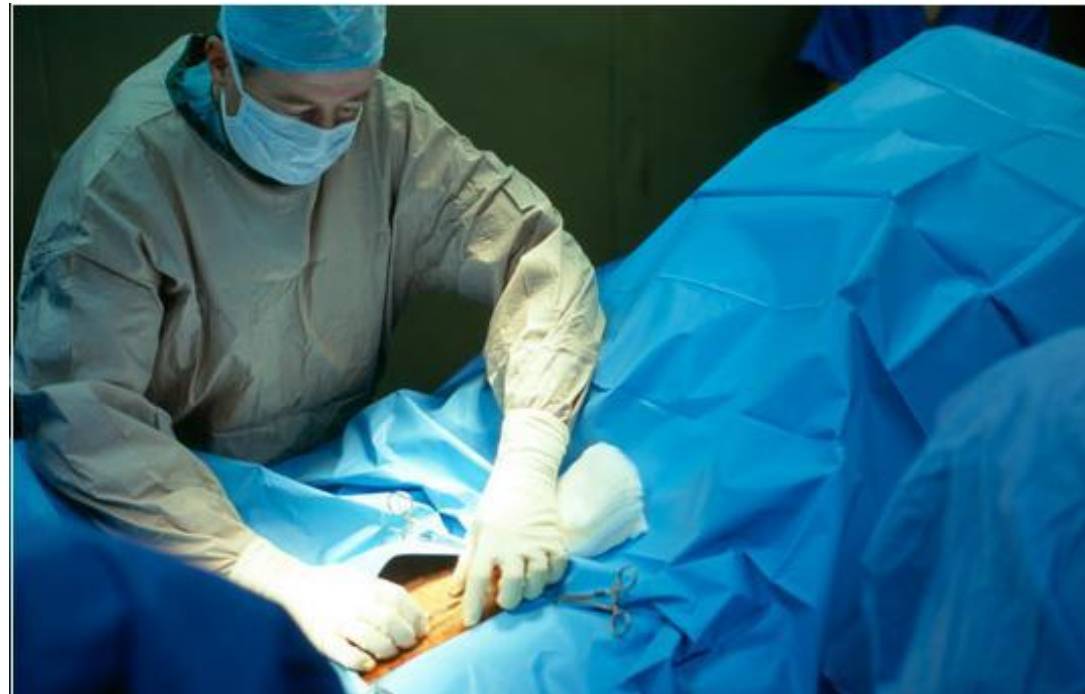- Se poate decela un șuierat(în primele etape) sau cornaj
- În cazul atrofiei mușchiului cricoaritenoid dorsal , procesul muscular va fi mult mai proeminent pe partea mâinii stângi
- Testul lovirii cu palma
– Veți simți lipsa abducției laringelui





Variante de Tratament

- **Intervenția chirurgicală**
 - Opțiuni diverse , dar toate prezintă avantaje și dezavanataje
 - Laringoplastia
 - Aritenoidectomia
 - Ventriculectomia
 - Reinervarea mușchilor laringieni (Grefarea nervului)



Întrebări?



WorldHorseWelfare
the new name for the ILPH

