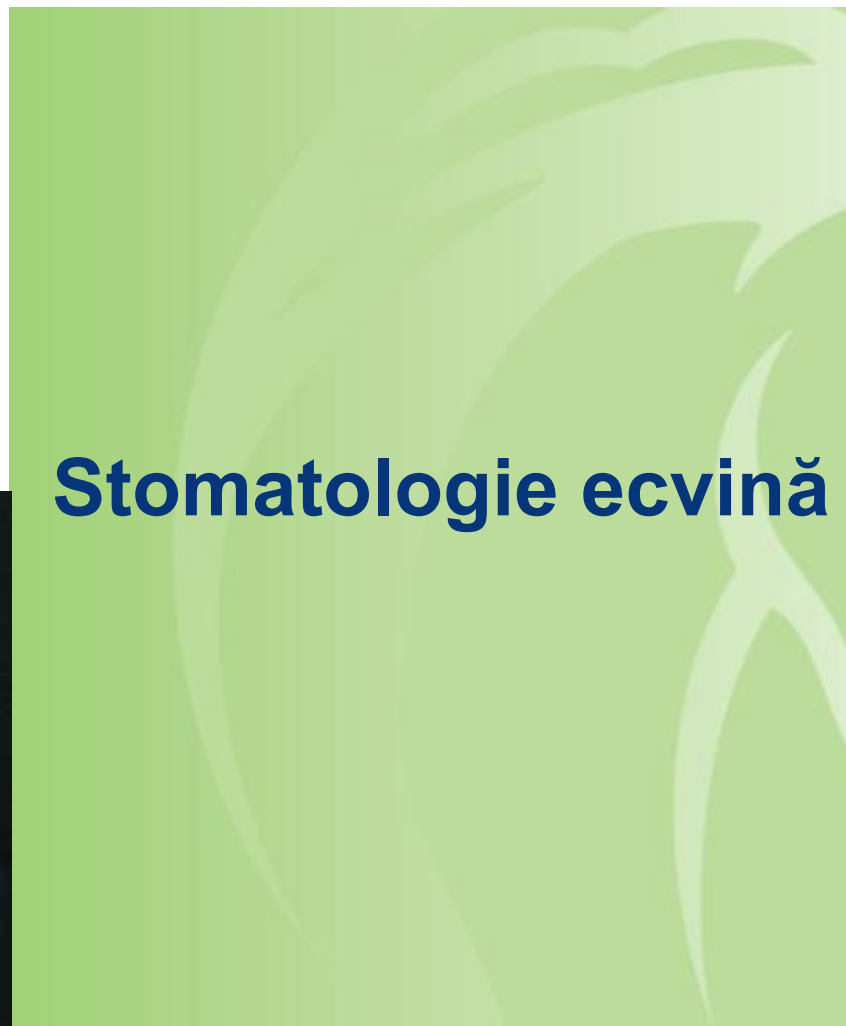
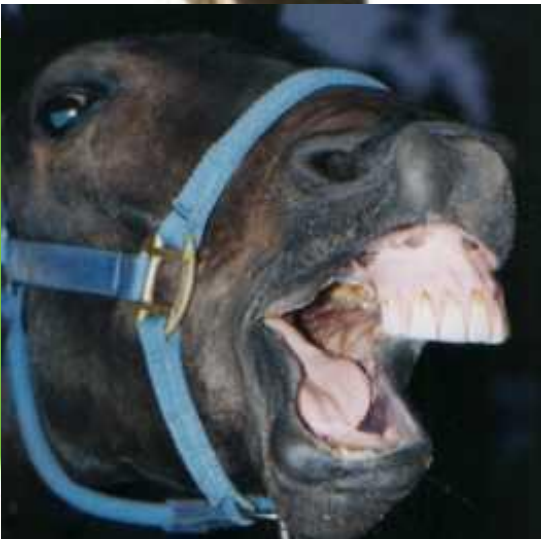


WorldHorseWelfare
the new name for the ILPH



Stomatologie ecvină



Importanța stomatologiei ecvine



WorldHorseWelfare
the new name for the ILPH

- Domeniu neglijat
- Furajarea domestică
- Necesară pentru folosirea calului la muncă sau agrement
- Evitarea mutilării țesuturilor moi + durerea asociată- implicațiile în bunăstare
- Speranță mai mare de viață
- Boala parodontală poate duce la probleme secundare

Controalele stomatologice de rutină

- La caii tineri- căderea remanențelor, la caii bătrâni- dinți lipsă/ uzura netedă necesită lucrări stomatologice frecvente.
- De asemenea în funcție de serviciul lor, caii de dresaj se controlează la 6 luni, Caii veterani/ lepele de reproducție la 12 luni
- Caii cu probleme stomatologice preexistente necesită lucrări frecvente.
- Caii scoși la pășune și care consumă o cantitate mică de concentrate, nu necesită lucrări frecvente.
- Verificați statusul tetanic





Ordinea procedurilor

- Începeți cu caninii, lucrând caudal, de-a lungul arcadei molare.
- Lăsați incisivii la urmă, deoarece deciziile privind înălțimea sunt asociate cu arcada molară.
- Pot varia:
 - Anomalii ale incisivilor
 - Probleme care îi provoacă discomfort la deschiderea gurii; colțurile laterale ale dinților masticatori superiori.
- Familiaritate – Eficiență.



WorldHorseWelfare
the new name for the ILPH

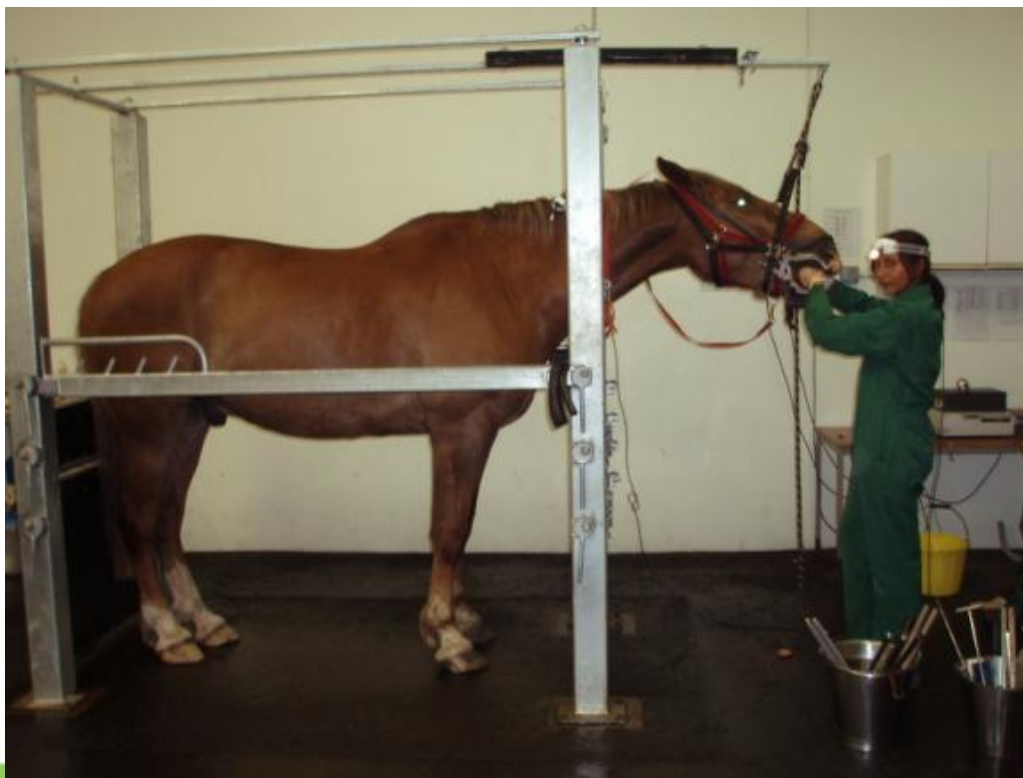
Palpație vs Inspecție

- Folosind palpația

- Caii nu necesită sedarea.
- Necesită evaluări periodice în timpul lucrului.
- Nu la fel de precisă precum inspecția

- Folosind inspecția

- Calul necesită sedarea.
- O sursă bună de lumină.
- Ridicarea capului (cadru dentar).
- Mai precisă decât palpația.



Semnele clinice ale bolilor stomatologice



WorldHorseWelfare
the new name for the ILPH

- Masticație superficială, inapetență sau anorexie
- ‘Magazii’
- Pierderi în greutate
- Modificări în purtarea capului/ comportamentul când este călărit/pus la muncă.
- Salivare excesivă
- Halenă
- Epiforă/ jetaj
- Colică- ex obstrucții





WorldHorseWelfare
the new name for the ILPH

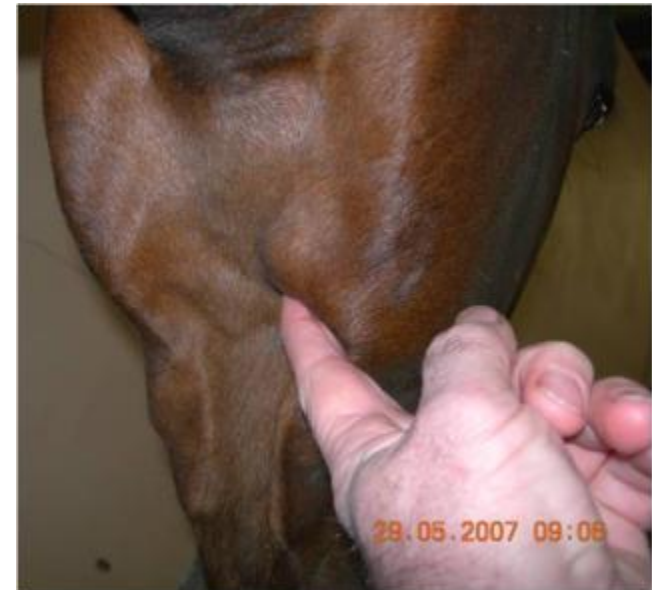'hamster pouches' (magazii)





Diagnosticul bolilor stomatologice

1. Examenul fizic general:
2. Extra – examinarea orală:
 - Simetria și proporționalitatea capului, anomalii, lovituri sau protuberanțe
 - Verificați dacă aerul este expirat prin ambele nări
 - Examinați membranele mucoase
 - Palpați mușchii temporali și maseteri, articulația temporo-mandibulară, glandele parotide și limfonodurile intermandibulare

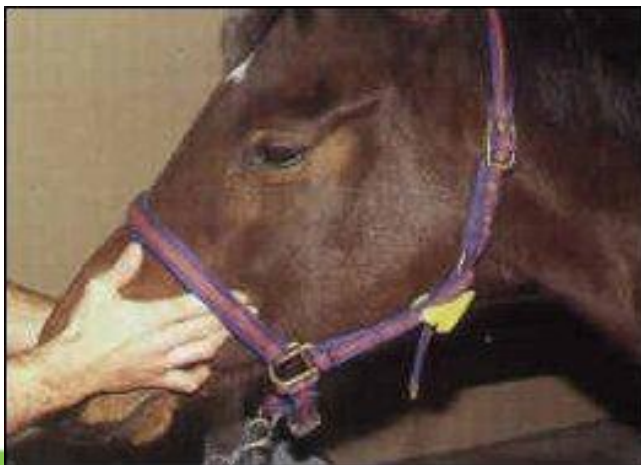



World Horse Welfare
the new name for the ILPH

Diagnosticul bolilor stomatologice

- Importanța examinării extra orale:
- Percuți sinusurile frontal și maxilar.
- Aplicați presiune pe bucele de la nivelul arcadei dentare superioare.
- Palpați de la cantusul medial al ochiului, peste maseter, până la baza nasului.
- Examinați arcada incisivă- număr, formă, simetrie, mișcarea mandibulei.
- Observați felul de a mânca al calului (prehensiune/ masticăție)






Diagnosticul bolilor stomatologice

Examinarea orală:

- Spații interdentare superioare și inferioare
- Limba
- Palatul dur
- Arcade dentare
- Congestie a mucoasei bucale
- Pe parcursul examinării orale folosiți speculum bucal

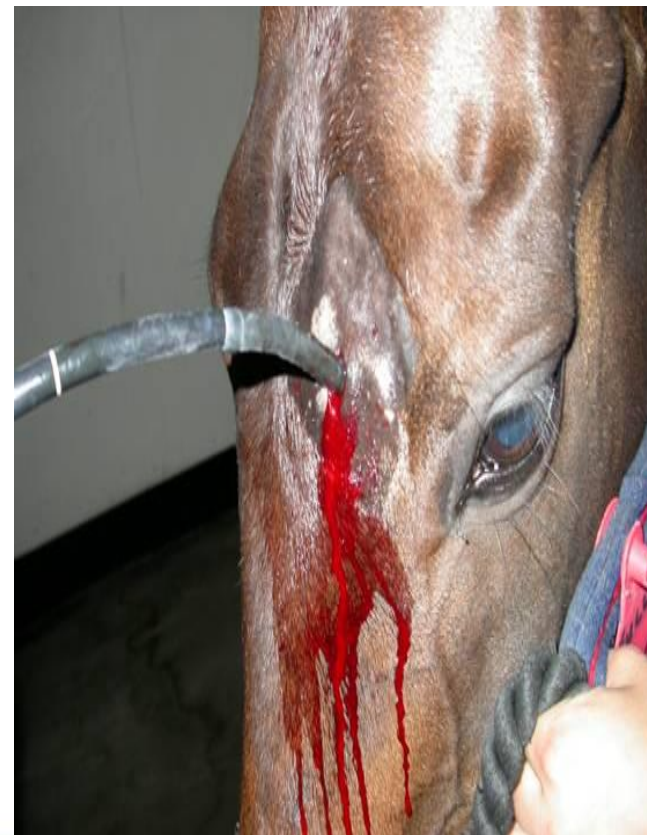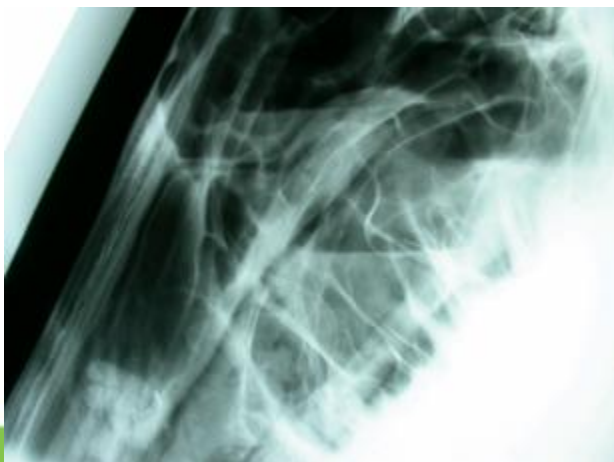




Diagnosticul bolilor stomatologice

Teste de diagnostic complementare:

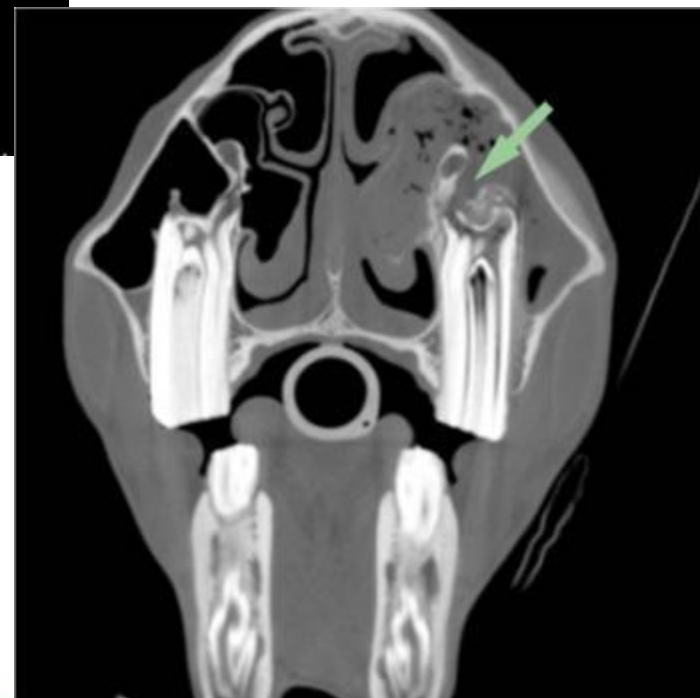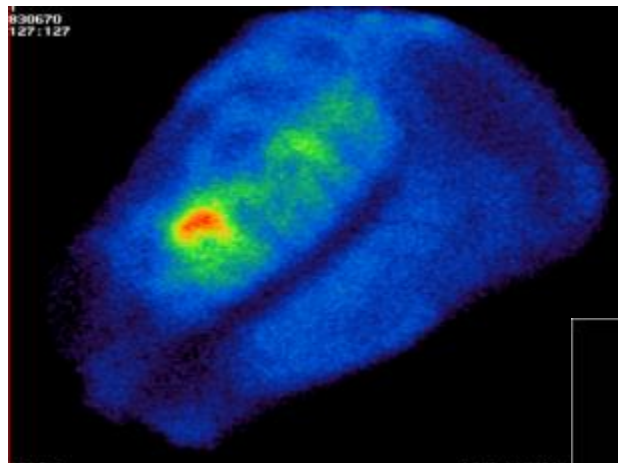
- Examinare orală amănunțită folosind sedarea / anestezie generală
- Endoscopie
- Radiografie
- Sinus-centeză / sinuscopie





Metode imagistice de diagnostic

- Ecografie
- Tomografie computerizată
- Scintigrafie
- Fluoroscopie





Instrumentele folosite

Speculum:

- Permite accesul la dinții masticatori, dificil de realizat fără ajutorul speculumului.
- Bine tolerat de majoritatea cailor.

Valley Country



Pauzele

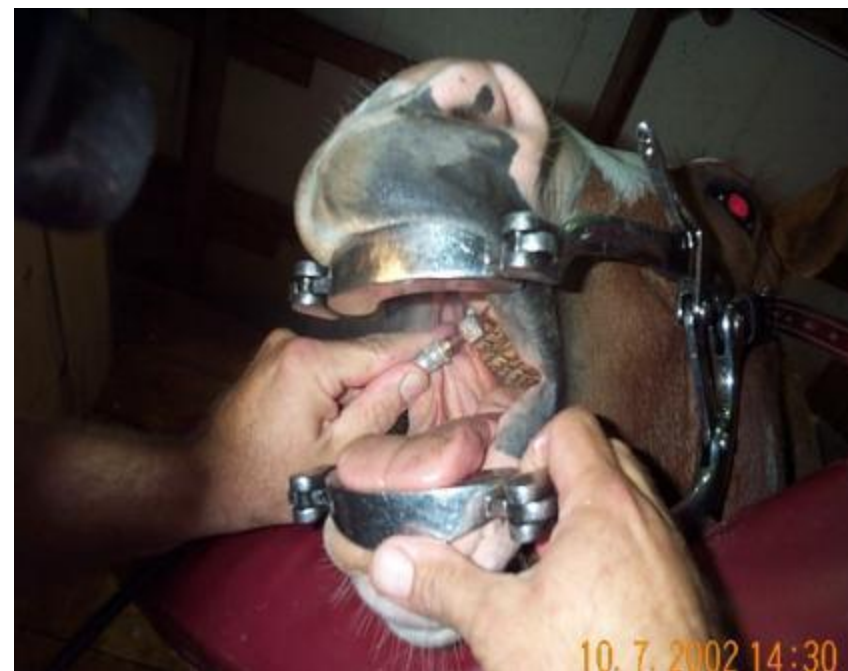
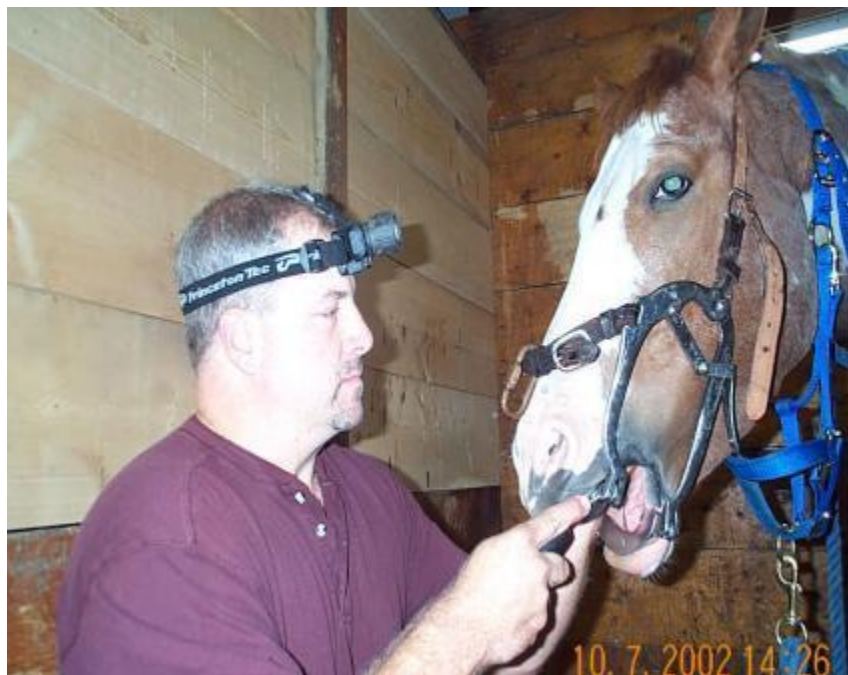
WorldHorseWelfare
the new name for the ILPH

- Este important sa închideți speculum la fiecare 10 minute, timp de 1 minut.
- Lasă calul să se odihnească, mai ales musculatura temporală.
- Pot îmbunătăți confortul & cooperarea.
- De asemenea reduce disconfortul de care a avut parte calul, pe parcursul următoarelor zile.



WorldHorseWelfare
the new name for the ILPH





Echipament

- Pile de rabotaj manuale
 - 4 forme diferite de mânăre
 - 2 tipuri de lame
 - Fragmente de carbură de tungsten
 - Carbură de tungsten solidă
 - Lamele taie doar într-o singură direcție
 - Direcție rostrală 'la tragere' (masticatorii caudali)
 - Direcție caudală 'la împingere' (creșteri excesive ale masticatorilor mandibulari rostrali)





Echipament

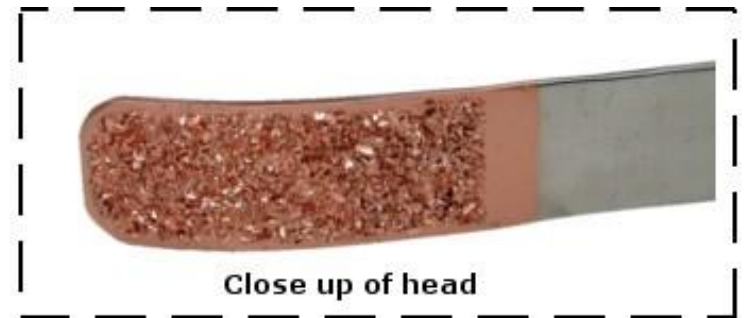
- Pile de rabotaj manuale
 - 4 forme diferite de mânăre
 - 2 tipuri de lame
 - Fragmente de carbură de tungsten
 - Carbură de tungsten solidă
 - Lamele taie doar într-o singură direcție
 - Direcție rostrală ‘la tragere’ (masticatorii caudali)
 - Direcție caudală ‘la împingere’ (creșteri excesive ale masticatorilor mandibulari rostrali)





Echipament

- Pile în 'S'
 - Sunt abrazive pe margini pentru a împiedica lezionarea țesuturilor
 - Ușor adaptabile
 - Bune pentru zone greu accesibile





Instrumente electrice

Avantaje

- Reduce oboseala operatorului
- Permit îndepărtarea rapidă și controlată a creșterilor excesive
- Atraumatice pentru țesutul moale



Dezavantaje

- Nu sunt bune pentru îndepărtarea problemelor de pe fața caudală
- Traumatizează țesutul moale
- Supraîncălzire
- Fasonare în exces=> expunerea pulpei și schimbarea unghiului dorit de 12° la cel de 15°



Echipament

- Elevatoare



- Clește pentru 'dintele de lup'





Echipament

- Foarfece dentare
 - Folosite numai la fața caudală a masticatorilor mandibulari
 - Îndepărtarea creșterilor excesive (folosind apoi un instrument electric/ pilire)
 - Riscul apariției unei fracturi dentare
 - Mai ales când dorim să reparăm dinții tineri care sunt mai fragili → infecție (pulpită)
- Găleată și seringă
 - Amestecați apă caldă cu clorhexidină
 - Clătiți gura calului
 - Spălați instrumentele
 - Preveniți diseminarea infecției



Alte sfaturi



WorldHorseWelfare
the new name for the ILPH

- **Luați în considerare confortul pacientului; scopul corectării stomatologice și de-a lungul procedurii.**
- **Tratamentul în funcție de pacient; buget, facilități, experiență, pacienți, nevoi.**
- **Întotdeauna acordați suficient timp pacientului.**



Chestionar

- Întrebarea 1

Care dintre urmatoarele tipuri de dinți nu au predecesori deciduali?

- a) Incisivii
- b) Caninii
- c) Premolarii
- d) Molarii



Chestionar

- Întrebarea 2

Care sunt dinții care comunică cu sinusul maxilar stâng?

- a) 108,109, 110, 111
- b) 208,209, 210, 211
- c) 207,208, 209, 210
- d) 107, 108, 109, 110



Chestionar

- Întrebarea 3

La ce se folosește acest instrument?

- a) Pentru a trepana sinusul maxilar
- b) Pentru a îndepărta calculii de pe canini
- c) Pentru a îndepărta rădăcinile rupte ale molarilor
- d) Pentru extracția 'dintelui de lup'





Acknowledgements

- Equine Dentistry, G.J.Baker & J.Easley
- Formulary of Equine Medicine, D.C.Knottenbelt
- Removal of equine dental overgrowths, P.M.Dixon
- Veterinary Anatomy, Dyce
- Equine Dental Technician Training Course-Dental Anatomy, P.M.Dixon
- Disorders of Equine Teeth, P.M.Dixon & I.Dacre